

DOI: 10.7251/VETJ1701129S

UDK: 619:616.988.21

Оливер Стевановић¹, Соња Николић¹, Владислав Мандић¹, Драго Н. Недић¹, Жељко Секулић², Иван Павловић³

Оригинални научни рад

ТОКСОКАРОЗА И АНКИЛОСТОМАТИДОЗА ЛИСИЦА (*VULPES VULPES*) У РЕПУБЛИЦИ СРПСКОЈ

Кратак садржај

У раду су приказани резултати копролошких претрага 48 узорака фецеса лисица (*Vulpes vulpes*) са територије Републике Српске (Босна и Херцеговина). Постављен је паразитолошки осврт на присуство аскаридиде *Toxocara canis* и анкилостоматида. Јаја аскаридидног типа дијагностикована су код 12,50% (6/48) лисица, док су јаја стронгилидног типа утврђена код 31,25% (15/48) испитиваних узорака фецеса. Највећа преваленција токсокарозе и анкилостоматидозе установљена је код лисица од 1 до 2 године старости. На основу ових података може се закључити да су лисице извор зоонозних паразитских врста, које представљају опасност за домаће и дивље животиње, као и човјека. Зато контрола нематодоза које су праћене у овом истраживању код лисица има јавно здравствени значај.

Кључне ријечи: токсокароза, анкилостоматидоза, лисице, Република Српска

¹ ЈУ Ветеринарски институт Републике Српске „Др Васо Бутозан“ Бања Лука, Република Српска, БиХ

² Ловачко удружење „Тетријеб“ Теслић, Република Српска, БиХ

³ Научни институт за ветеринарство Србије, Београд, Република Србија

DOI: 10.7251/VETJ1701129S

UDK: 619:616.988.21

Oliver Stevanović¹, Sonja Nikolić¹, Vladislav Mandić¹, Drago N. Nedić¹,
Željko Sekulić², Ivan Pavlović³

Original Scientific Paper

TOXOCAROSIS AND ANCYLOSTOMATIDOSIS IN RED FOXES (*VULPES VULPES*) IN REPUBLIC OF SRPSKA

Abstract

In this paper are presented the results of 48 coprological examinations of red foxes (*Vulpes vulpes*) from the territory of Republic Srpska (Bosnia and Herzegovina). Parasitological emphasis is set on the presence of ascarids - *Toxocara canis* and ancylostomatids. Ascarid type eggs were detected in 12,50% (6/48) samples, while the strongyle eggs were detected in 31,25% (15/48) of samples of feces. Highest prevalence of toxocarosis and ancylostomatidosis was established in foxes from 1 to 2 years of age. Based on these data, we can conclude that the fox is the source of zoonotic parasitic species, which represent source of infection for wild and domestic animals as well for humans. Therefore, the control of the nematodoses which were monitored in this research in foxes has a public health significance.

Key words: *toxocarosis, ancylostomatidosis, foxes, Republic of Srpska*

УВОД

Паразитолошки прегледи лисица (*Vulpes vulpes*) у Босни и Херцеговини су почели почетком 60-их година прошлог вијека, када је код канида описано присуство нематода *Filaroides osleri* и *Gongylonema pulchrum* (Делић и сар., 1961; Делић и сар., 1966). Лисице постају предмет учесталијих паразитолошких испитивања последњих година. Хоџић и сар. (2014) обавили су прву већу епидемиолошку студију

пресека заступљености интестиналних протозоа *Cryptosporidium* spp. и *Giardia lamblia* (syn. *intestinalis*), код црвених лисица у Босни и Херцеговини, гдје је установљена преваленција наведених зооноза од 3,2% и 7,6%. Поред тога, у неколико опсежних студија код лисица са истог епизоотиолошког подручја приказано је присуство и заступљеност паразита *Pearsonema plica* у мокраћној бешици (Алић и сар., 2015), кардио-респираторних паразита: *Eucoleus boehmi*, *E. aerophilus*,

¹ PI Veterinary Institute of Republic of Srpska „Dr. Vaso Butozan“ Banja Luka, Republic of Srpska, B&H

² Lovačko udruženje „Tetrijeb“ Teslić, Republic of Srpska, B&H

³ Naučni institut za veterinarstvo Srbije, Belgrade, Serbia

Crenosoma vulpis и *Linguatula serrata* код лисица (Хоџић и сар., 2016).

Без обзира на велики допринос наведених истраживача у разумијевању паразитофауне код лисица на територији Босне и Херцеговине, не постоје расположиви подаци о присуству и заступљености интестиналних нематода које имају зоонозни потенцијал. Ова констатација се првенствено односи на узрочнике токсокарозе (*Toxocara canis*) и анкилостоматидозе (*Ancylostoma caninum* и *Uncinaria stenocephala*). Опште је познато да оба паразита имају зоонозни потенцијал, те да могу да инфицирају човјека као неспецифичног домаћина. Литературни подаци о преваленцији *T. canis* и анкилостоматида варирају и крећу се до 59% за токсокарозу (Al-Sabi и сар., 2013) и 70% за анкилостоматидозу (Magi и сар., 2016). Међутим, доказане су и знатно мање преваленције за токсокарозу. У прилог томе иду и подаци које наводе Magi и сар., (2009) да је у Италији преваленција *T. canis* износила 9,1%. Без обзира на преваленцију, лисице су у извесној мјери извор инфекције за домаће животиње и самим тим извор контаминације за јавне површине – углавном сеоска газдинства, гдје често неконтролисано улазе. Ово је био један од главних разлога за спровођење истраживања преваленције наведених паразита, које би могло да послужи као предмет процјене ризика у епизоотиологији/епидемиологији токсокарозе и анкилостоматидозе у Републици Српској.

Лисица је као врста је показала из-

узетну еколошку флексибилност, насељава скоро сва подручја Републике Српске, односно БиХ, почевши од најнижих подручја па до највиших планинских масива. Густина насељености у нижим и брдским предјелима, надамак руралних подручја, знатно је већа од оних у вишим предјелима, што је уско повезано са погоднијим климатским условима и разноврснијим и бројнијим изворима хране које овај предатор користи (Meek, 1998).

ЦИЉЕВИ РАДА

Рад је имао за циљ да прикаже:

1. заступљеност и дистрибуцију токсокарозе и анкилостоматидозе код лисица на територији Републике Српске (Босна и Херцеговина);
2. утицај старости на појаву наведених нематодоза код лисица на територији Републике Српске (Босна и Херцеговина).

МАТЕРИЈАЛ И МЕТОДЕ

Извршен је копролошки преглед 48 лисица које су уловљене и достављене у ЈУ Ветеринарски институт Републике Српске „Др Васо Бутозан“ Бања Лука. Узорак фецеса (минимално 2–3 грама) за копролошки преглед је директно узет из ампуле ректума, пакован је у ПВЦ врећице и чуван на температури од -20°C до прегледа. Копролошки преглед је извршен методом пасивне флотације са засићеним воденим раствором цинк сулфата (ZnSo_4 , специфична тежина 1,30-1,40 на температури од 20°C). Дијагноза је постављена на основну морфолошких

карактеристика јаја паразита (Soulsby, 1968).

Обрађени су и подаци о преваленцији токсокарозе и анкилостоматидозе код лисица са подручја Ребублике Српске (БиХ).

Прикупљени су и анализирани подаци о старости и локацији са које су потицале уловљене јединке – епидемиолошке јединице које представљају територије локалних самоуправа – општина и градова.

Статистичка компарација између старосних категорија лисица је извршена Фишеровим тестом у програму Graph Pad Prism.

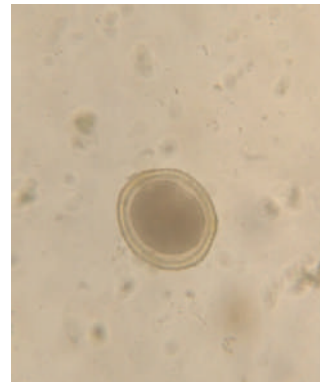
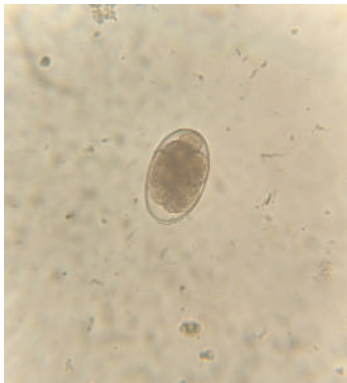
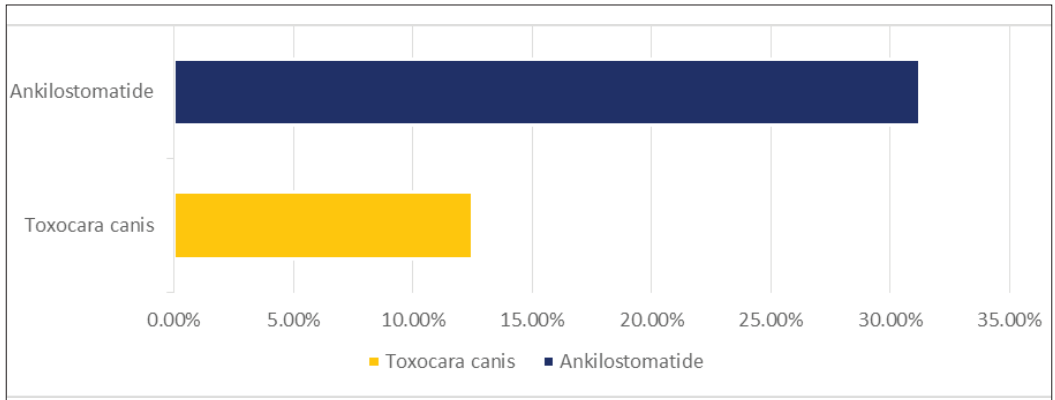
РЕЗУЛТАТИ И ДИСКУСИЈА

Од укупно 48 прегледаних узорака фецеса, истраживани паразитски елементи су утврђени код 21 (43,75%) лисице. Јаја нематоде *T. canis* су дијагностикована код 12,50% (6/48), а јаја анкилостоматида код 31,25% (15/48) животиња (Табела 1; Слика 1 и 2). Полипаразитизам врсте *T. canis* и анкилостоматида установљен је код 6,25% (3/48) лисица, углавном млађих од годину дана (4,16%) и оних између 1–2 године старости (2,08%). Није уочена статистичка значајна разлика у инфекцији лисица са *T. canis* и анкилостоматидама у односу на старосну категорију.

Табела 1. Преваленција токсокарозе и анкилостоматидозе код лисица на територији Републике Српске

Паразитска врста	Укупно прегледаних лисица	Укупно позитивних на паразитске врсте	Преваленција (%)	Старосна категорија лисица			
				до 1 године (%)	1-2 године (%)	2-3 године (%)	преко 3 године (%)
<i>T. canis</i>	48	21 (43,75%)	6 (12,50%)	2 (4,16%)	3 (6,25%)	1 (2,08%)	0
Анкилостоматиде			15 (31,25%)	5 (10,41%)	6 (12,50%)	4 (8,33%)	0

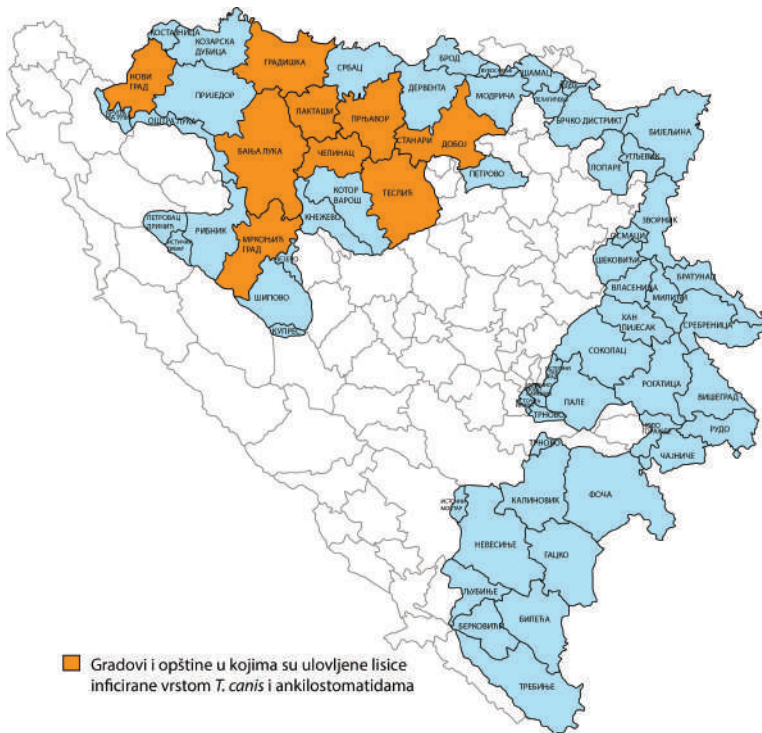
Графикон 1. Графички приказ преваленције токсокарозе и анкилостоматидозе код лисица на територији Републике Српске



Слика 1 и 2. Неембрионирано јаје *Toxocara canis* и јаје анкилостоматида (увеличање објектива 40x, увеличање окулара 10x)

Лисице инфициране врстом *T. canis* и анкилостоматидама су биле поријеклом из следећих епидемиолошких јединица Републике Српске: Бања Лука, Прњавор, Теслић, Челинац, Градишка, Лакташи, Мркоњић Град, Добој и Нови Град (Мапа 1). Највећи број обољелих лисица припадао је старо-

сној категорији 1 до 2 године, код којих је преваленција токсокарозе износила 6,25%, а анкилостоматидозе 12,50% респективно. Поједини подаци из литературе потврђују да су лисице старије од 1 године чешће инфициране интестиналним паразитима (Al-Sabi и сар., 2013).



Мапа 1. Преглед градова и општина Републике Српске у којима су уловљене лисице инфициране врстом *T. canis* и анкилостоматидама

Значај познавања преваленције токсокарозе и анкилостоматидозе је у томе што ове паразитске болести имају значај за јавно здравље. *Toxocara canis* код људи изазива синдром висцералне ларве мигранс (ВЛМ), док инфективне ЛЗ ларве *A. caninum* могу перкутано да инфицирају човјека. Међутим, кутана ларва мигранс (КЛМ) изазива мање здравствене сметње код људи у односу на ВЛМ. Паразитолошка испитивања лисица су значајна јер оне представљају извор контаминације за јавне површине, а самим тим могу бити извори инфекције за човјека и домаће животиње, углавном псе. Лисице улазе у сеоска газдинства,

посебно за вријеме лова, током ноћи и у том периоду постоји висок ниво ризика за контаминацију површина њиховим инфективним фецесом. На тај начин *T. canis* и анкилостоматиде могу унакрсно да инфицирају домаће псе.

Генерално, преваленција токсокарозе код лисица са територије Републике Српске је нешто нижа у односу на литературне податке. Преваленција токсокарозе у Данској је износила око 60% (Al-Sabi и сар., 2013). Епидемиолошки подаци из Словеније потврђују преваленцију *T. canis* од 38,3% (Vergles Rataj и сар., 2013). У Србији преваленција *T. canis* је била око 41,17% (Илић и сар., 2016). Ниска преваленција *T. canis* је утврђена у појединим регионима Италије и износила је 9,1% (Magi и сар., 2009). Нематодозе лисица, укључујући *T. canis* и анкилостоматиде биле су заступљене са преко 20% на територија града Загреб – Хрватска (Rajković-Janje и сар., 2002).

Преваленција анкилостоматиде од 31,25% у популацији лисица из Републике Српске одговара подацима из литературе. *Ancylostoma caninum* и *U. stenocephala* се тешко могу разликовати на основу изгледа јаја, те није практично ове двије врсте дијагностиковати на основу резултата копроскопског прегледа. *Uncinaria stenocephala* је високо заступљена анкилостоматиде код лисица и по неким подацима се може јавити са преваленцијом и до 70% (Magi и сар., 2016). Анкилостоматиде су изузетно заступљене код лисица у медитеранском подручју, а инфекција настаје када пријем-

чива животиња (лисица) перорално унесе инфективне ЛЗ ларве у организам или кад исте пенетрирају кроз кожу. Оквирна преваленција анкилостоматиде се креће око 40% (Magi и сар., 2016). Неминовно је напоменути да копроскопске методе испитивања имају мању сензитивност од паразитолошке секције (Magi и сар., 2009) у детекцији појединих паразита, и важно је споменути да је реална преваленција *T. canis* и анкилостоматиде код лисица на територији Републике Српске већа.

ЗАКЉУЧАК

Код лисица на територији Републике Српске токсокароза и анкилостоматидоза су у мањој мјери заступљене него у земљама из окружења, а преваленција ових нематодоза је у директној корелацији са ризиком контаминације зелених јавних (углавном сеоских) површина. Највећи број инфицираних лисица врстом *T. canis* и анкилостоматидама припада старосној групи од 1 до 2 године.

Планско и правилно газдовање популацијом овог предатора подразумева одржавање биолошке равнотеже, у којој лисица има значајно мјесто, спровођење редовног паразитолошког надзора и по потреби активних мјера сузбијања појединих болести. Задатак ловне и ветеринарске струке је да у наредном периоду, што боље организују контролу појаве, ширења и одржавања обољења које преноси лисица.

ЛИТЕРАТУРА:

1. Al-Sabi M.N., Chriél M., Jensen T.H., Enemark H.L. (2013): *Endoparasites of the raccoon dog (Nyctereutes procyonoides) and the red fox (Vulpes vulpes) in Denmark 2009-2012 - A comparative study. Int J Parasitol Parasites Wildl*, 17: 144–151.
2. Alić A., Hodžić A., Kadrić M., Beširović H., Prašović S. (2015): *Pearsonema plica (Capillaria plica) infection and associated urinary bladder pathology in red foxes (Vulpes vulpes) from Bosnia and Herzegovina. Parasitol Res*, 114: 1933–1938.
3. Delić S., Čanković M. (1961): *Gongylonema pulchrum (Molin 1857) kod lisice (Vulpes vulpes L.). Vet glasnik*, 7: 629-631.
4. Delić S., Džuvic A., Kiškarolj M., Rukavina J. (1966): *Filaroides osleri (Cobbold, 1879; Skrjabin, 1933) kod vukova i lisica. Veterinaria*, 15: 249–253.
5. Hodžić A., Alić A., Omeragić J. (2014): *Occurrence of Cryptosporidium spp. and Giardia duodenalis in red foxes (Vulpes vulpes) in Bosnia and Herzegovina. Mac Vet Rev*, 37:189-192.
6. Hodžić A., Alić A., Klebić I., Kadrić M., Brianti E., Duscher G.G. (2016): *Red fox (Vulpes vulpes) as a potential reservoir host of cardiorespiratory parasites in Bosnia and Herzegovina. Vet Parasitol*, 223: 63-70.
7. Ilić T., Becskei Z., Tasić A., Stepanović P., Radisavljević K., Đurić B., Dimitrijević S. (2016): *Red foxes (Vulpes vulpes) as reservoirs of respiratory capillaritis in Serbia. J Vet Res*, 60: 153–157.
8. Magi M., Macchioni F., Dell' Omodarme M., Prati M.C., Calderini P., Gabrielli S., Iori A., Cancrini G. (2009): *Endoparasites of Vulpes vulpes in Central Italy. J Wildl Dis*, 45: 881-885
9. Magi M., Guardone L., Mignone W., Prati M.C., Macchioni F. (2016): *Intestinal helminths of red foxes (Vulpes vulpes) in north-west Italy. Helminthologia*, 53:31–38.
10. Meek P.D. (1998): *The biology of the European red fox and the free roaming dog on Bherwerre Peninsula, Jervis Bay. University of Canberra.*
11. Rajković-Janje R., Marinculić A., Bosnić S., Benić M., Vinković B., Mihaljević Ž. (2002): *Prevalence and seasonal distribution of helminth parasites in red foxes (Vulpes vulpes) from the Zagreb County (Croatia). Z Jagdwiss*, 48: 151–160.
12. Soulsby E.J.L. (1968): *Helminths, Arthropods and Protozoa of Domesticated Animals. Williams & Wilkins Co., 6th ed, Baltimore, 824. str.*
13. Vergles Rataj A., Posedi J., Zele D., Vengušt G. (2013): *Intestinal parasites of the red fox (Vulpes vulpes) in Slovenia. Acta Vet Hung*, 61: 454–462.

Рад примљен: 10.05.2017.

Рад одобрен: 20.09.2017.