

*Prikaz bolesnika*

## **Velika cista jajnika kod djece: diferencijalno dijagnostički problem – prikaz slučaja**

Mirko Raković<sup>1</sup>, Zoran Rakonjac<sup>1</sup>, Mirko Šatara<sup>1</sup>, Slavko Grbić<sup>2</sup>

<sup>1</sup>Klinika za dječiju hirurgiju, UKC Banja Luka

<sup>2</sup>Klinika za torakalnu hirurgiju, UKC Banja Luka, Republika Srpska, Bosna i Hercegovina

### **Kratak sadržaj**

**Uvod.** Ciste jajnika nastaju kada se jedan dio jajnika napuni tekućinom. Najčešće su to funkcionalne ciste i njihova veličina je najčešće od 2 do 6 cm, mada su opisani i slučajevi cista velikih dimenzija.

**Prikaz bolesnice.** Prikazan je slučaj šesnaestogodišnje djevojčice koja je primljena zbog velike tumorske mase u abdomenu, nejasne etiologije. Deset mjeseci prije prijema primijetila je da "joj raste stomak". Nije imala nikakvih subjektivnih tegoba. Pred hospitalizaciju žalila se na otežano kretanje i zamaranje pri većoj aktivnosti. Na osnovu laboratorijskih nalaza i radioloških pretraga (ultrazvuk i CT abdomena) nije se moglo utvrditi porijeklo tumorske mase, odnosno pripadnost nekom od abdominalnih organa. Pretpostavljeno je da se radi ili o mezenterijalnoj ili cisti jajnika. Urađena je laparotomija i utvrđeno, na osnovu operativnog i patohistološkog nalaza, da se radi o velikoj seroznoj cisti lijevog jajnika čije su dimenzije bile 35,65x14,90 cm i koja je sadržala 10,5 l tekućine. Operativni i postoperativni tok protekli su uredno.

**Zaključak.** U diferencijalnoj dijagnozi cističnih lezija jajnika od pomoći mogu biti vizualizacione dijagnostičke metode, mada se često definitivna dijagnoza postavi tek nakon operativnog zahvata i patohistološke analize.

**Ključne riječi:** djeca, ciste jajnika, dijagnoza, liječenje

### **Uvod**

Ovarijalne ciste bile su dosta rijetke u prošlosti. Prvi opis potiče iz 1889. godine kada je Doran opisao ovarijalnu cistu kod sedmomjesečnog fetusa koji je umro na rođenju. 1908. godine opisana je cista jajnika kod djeteta koja je operativno uspješno odstranjena [1-3].

Ciste jajnika nastaju kada se jedan dio jajnika napuni

tekućinom. Čelije koje se u jajniku umnožavaju stvaraju kapsulu, tanak omotač unutar koga se luči tečnost i ona povećava veličinu i zapreminu jajnika [4]. Ciste u jajniku mogu se javiti od doba novorođenčeta do menopauze, a uzroci nastanka su vezani za dob [4,5].

Ciste jajnika se dijele na funkcionalne, dermoidne i endometriome. Najčešće su funkcionalne ciste i njihova veličina je obično od 2 do 6cm [6]. Funkcionalne (reten-

*Adresa autora:*  
Prof. dr sc. Mirko Raković  
Klinika za dječiju hirurgiju,  
UKC Banja Luka  
12 beba bb, 78 000 Banja Luka  
drmirkorakovic@hotmail.com

cione) ciste jajnika predstavljaju pseudotumorske promjene nasuprot pravih tumora jajnika.

U retencione ciste spadaju folikularne i luteinske ciste i folikularni i luteinski hematomi. Česte su tumorske promjene koje u praksi viđamo na jajnicima. Nastaju iz nezrelih folikula ili degenerisanog žutog tijela pod dejstvom upalnih, cirkulatornih i promijenjenih hormonskih uticaja. Obično su klinički nijeme, izuzev u slučaju komplikacija (torzija, ruptura, krvarenje), kada daju sliku akutnog hirurškog oboljenja abdomena i zahtjevaju operativno liječenje.

Folikularne ciste jajnika nastaju iz De Grafovog folikula kad izostane ovulacija (prsnuce folikula). Zbog dalje produkcije folikularne tečnosti miješak se sve više uvećava tako da folikularna cista može da dostigne veličinu mandarine. Ovi pojedinačni cistični tumori jajnika veoma su slični pravim neoplazmama i mogu se razlikovati samo pri mikroskopskom pregledu nalazom kuboidnih ćelija granuloznog sloja i ponekad nalazom zrnastog brežuljka sa jajnim ćelijama. Folikularne ciste nemaju veliki klinički značaj i ne zahtjevaju posebno liječenje, jer poslije izvjesnog vremena spontano iščezavaju.

Ciste žutog tijela, iako rjeđe od folikularnih cisti, takođe se često viđaju na jajnicima. Nastaju uvećanjem žutog tijela i ispunjavanjem njegovog centralnog dijela tečnošću koja se sve više širi i sužava zid nastale cistične formacije. Njihov zid mogu da čine ćelije granuloze ili teke interne, po čemu se i razlikuju dalje podgrupe ovih cista. Pojedine ciste mogu dostići priličnu veličinu i može doći do njihovog uvrtnja oko peteljke, što zahtjeva hitnu hiruršku intervenciju. U većini slučajeva nije potrebno nikakvo liječenje, jer luteinske ciste poslije izvjesnog vremena spontano iščezavaju.

Osim folikularnih i luteinskih cista na jajniku mogu da se vide i hematomi mješka ili hematomi žutog tijela. Klinički značaj ovih hematoma je u tome što može doći do njihove rupture i do intraabdominalnog krvarenja.

Jajnici su do devete-desete godine smješteni u abdomenu i nakon toga spuštaju se u malu karlicu. Njihov smještaj dozvoljava nastanak velikih cista. U literaturi su i u dječjem uzrastu opisane velike ciste čiji promjeri su bili preko 30x20 cm [6,7].

U našem radu prikazan je slučaj djevojčice koja je imala cistu lijevog jajnika promjera 35,65x14,90 cm i sadržajem od 10,5 l tekućine sa ciljem da se ukaže na probleme sa kojim se kliničar može susresti tokom diferencijalno-dijagnostičkih i terapijskih postupaka.

### Prikaz bolesnice

Šesnaestogodišnja djevojčica je primljena u Kliniku za dječju hirurgiju zbog uvećanja trbuha i nejasne tumorske mase u abdomenu. Prethodno je bila u drugoj zdravstvenoj ustanovi.

Deset mjeseci prije prijema primijetili su da "joj stomak raste". Nekoliko mjeseci prije prijema trbuh je počeo intenzivno da "raste".

Kod prijema šesnaestogodišnja djevojčica svjesna, orijentisana, astenična, blijeda, afebrilna, s uvećanim trbuhom i dobrog opšteg stanja. Iz lične anamneze navodi da je u prve tri godine života imala česte bronhitise i nije imala drugih tegoba.

Fizikalni nalaz po sistemima uredan. Abdomen iznad ravnog grudnog koša, palpatorno velika tumorska masa, zid napet i nije bolan.

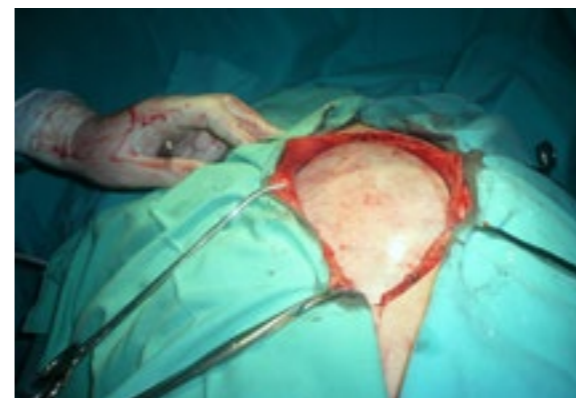U toku prva dva dana urađeni su laboratorijski nalazi i pretrage: ultrazvuk (UZ) abdomena, kompjuterizovana tomografija (CT) abdomena i radiografija (Rtg) pluća i srca.

Laboratorijski nalazi bili su sljedeći: SE 4/10; broj eritorcita: 4,5 x 10<sup>12</sup>/l; hemoglobin 31g/l; hematokrit 0,39; broj trombocita 165x10<sup>9</sup>/l; broj leukocita: 4,8 x 10<sup>9</sup>/l; transaminaze, ukupni bilirubin, amilaze, glikoza, urea, kreatinin i joni u serumu bili su u granicama normalnog.

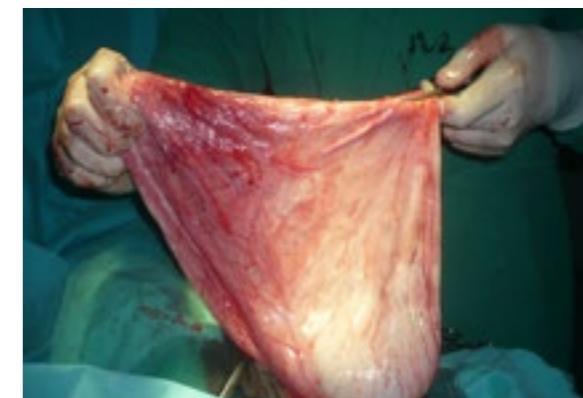Vrijeme krvarenja 190" i vrijeme koagulacije 540" i urin bili su u granicama normale. EKG sinusni ritam, frekvencija 87 u minuti, lijeva električna osovina. Rtg pluća i srca bio je uredan.

U postavljanju dijagnoze kao i pokušaju da se utvrdi kojem intraabdominalnom organu pripada tumorska masa u trbuhu urađen je UZ abdomena i CT abdomena i male karlice.

UZ abdomena: u peritonealnoj šupljini se diferencira velika cistolika formacija koja potiskuje parenhimske organe. Jetra, slezina, bubrezi i mokraćni mjehur - uredan nalaz. Žučna kesa i pankreas se ne vizuelizuju; u



Slika 1. Otvorena trbušna šupljina i prikazana tumorska masa



Slika 2. Ovojnica ciste sa sadržajem

Douglas-ovom prostoru nema slobodne tečnosti. Nakon UZ pregleda radiolog predlaže da se uradi CT abdomena i male karlice.

CT abdomena: slojevni snimci abdomena i male karlice urađeni su na multislajmsnom skeneru nakon uzimanja per os kontrasta, a potom i i.v. aplikacije kontrasta u aksijalnim slojevima od po 5 mm. Iz aksijalnih i iz rekonstruktivnih snimaka vidi se da su jetra, pankreas, slezina, oba bubrega i obje nadbubrežne žlijezde urednog oblika, veličine, položaja i homogenog denziteta parenhima bez znakova fokalnih lezija. Žučna kesa uredne forme, položaja, veličine i slobodnog lumena. U trbušnoj duplji vidi se ogromna cistična formacija maksimalnog prečnika 35,65x14,90 cm (AP) homogenog tečnog sadržaja koja se propagira u malu zdjelicu potiskujući intraabdominalne i intrapelvične organe. U maloj zdjelici na intrapelvičnim organima ne vide se patomorfološke promjene.

Nakon preoperativne obrade postavljena

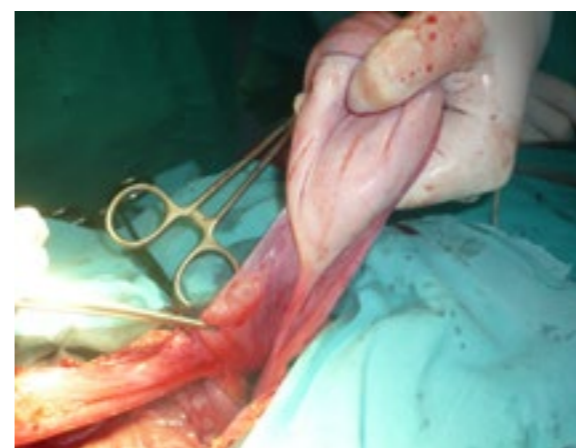je indikacija za operativni zahvat. Medijalnom supra i infrapubičnom laparotomijom otvori se trbušna šupljina. Prikazuje se velika tumorska masa koja u potpunosti ispunjava trbušnu šupljinu (Slika 1).

Urađena je punkcija i dobijen žućkast serozni sadržaj a nakon toga manja incizija ovojnice kroz koju je aspirirano 9,5 l tekućine. Nakon aspiracije resekcira se ovojnica koja se protezala do lijevog jajnika i isti se sačuva (Slika 2 i 3).

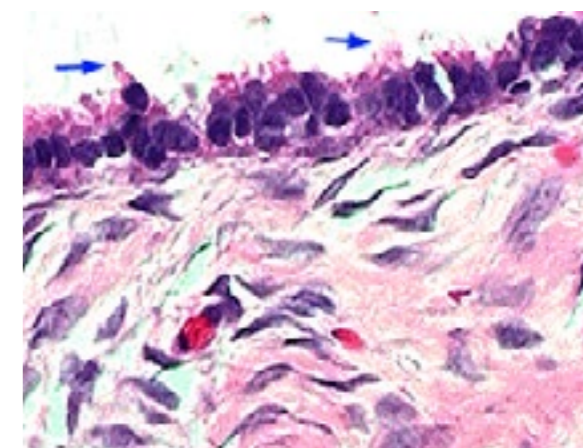
Nakon resekcije ovojnice urađena je kontrola hemostaze i trbušna šupljina je zatvorena po slojevima. Sadržaj ciste i njena ovojnica poslata su na patohistološku dijagnostiku (PH).

PH analizom utvrđeno je da se radi o seroznoj cisti ovarija (Cystis serosa ovarii) (Slika 4).

Postoperativni tok je protekao uredno. Urednog lokalnog nalaza i dobrog opšteg stanja, djevojčica je sedmog postoperativnog dana otpuštena kući. Kontrolni pregledi su bili nakon



Slika 3. Ovojnica ciste i lijevi jajnik



Slika 4. Histološka građa serozne ciste jajnika

petnaest dana, tri i šest mjeseci od otpusta iz bolnice. Na kontrolnim pregledima djevojčica je bila bez tegoba. UZ abdomena nakon tri i šest mjeseci bio je uredan.

### Diskusija

U diferencijalnoj dijagnozi velikih tumora u trbušnoj šupljini u dječjem uzrastu najčešće se posumnja na mezenterijalne i ciste jajnika. S obzirom na tok oboljenja, kliničku sliku i naše iskustvo posumnjali smo na mezenterijalnu cistu ili cistični tumor jajnika.

Prije operativnog zahvata nastojalo se da se utvrdi priroda cistične promjene i njen odnos prema trbušnim organima kako bi se procijenio rizik operativnog zahvata i anesteziološki rizik. UZ nalaz i CT abdomena nisu u tome pomogli. UZ i CT abdomena ukazuju samo na veliku cistoliku formaciju, a radiolozi se nisu mogli izjasniti o organu iz koga cista ima porijeklo. U dijagnostici abdominalnih cisti laparoskop-ska dijagnostika ima prednost u odnosu na standardne radiološke metode. Pored toga, ona može biti i terapijska metoda [8-10].

U slučaju prikazane bolesnice, definitivna dijagnoza postavljena je nakon operativnog uklanjanja i patohistološke verifikacije same promjene.

### Literatura

1. Chiaramonte C, Piscopo A, Cataliotti F. Ovarian cysts in newborns. *Pediatr Surg Int* 2001;17:171-174
2. Prasad S, Chui CH. Laparoscopic-assisted transumbilical ovarian cystectomy in a neonate. *JSL* 2007; 11(1):138-141.
3. Brandt ML, Helmarth MA. Ovarian cysts in infants and children. *Semin Pediatr Surg* 2005;14:78-85,
4. Petković S i saradnici. *Ginekologija*. Beograd: Elit Medica; 2004.
5. Ćorušić A, Babić D, Šamija M, Šobat H. *Ginekološka onkologija*. Zagreb: Medicinska naklada; 2005.
6. Popović D. *Ginekološka onkologija*. Novi Sad: Medicinski fakultet; 2001.
7. Šimunić V i saradnici. *Ginekologija*. Zagreb: Naklada Ljevak; 2001.
8. Van der Zee DC, Van Seumeren IGC, Bax KMA, Rovekamp MH, Pull ter Gunne AJ. Laparoscopic approach to surgical management of ovarian cysts in the newborn. *J Pediatr Surg* 1995;30:42-43.
9. Kurjak A i saradnici, *Ultrazvuk u ginekologiji i peritanologiji*. Zagreb: Medicinska naklada; 2007.
10. Oprić M, Petković S. *Ginekološka onkologija*. Beograd: Zavod za udžbenike i nastavna sredstva; 1996.

### Zaključak

U diferencijalnoj dijagnozi tumorolikih masa u abdomenu, između ostalog, treba misliti i na ciste jajnika koje su relativno česte, naročito funkcionalne ciste jajnika. U postavljanju definitivne dijagnoze od pomoći mogu biti vizualizacione dijagnostičke procedure kao što su ultrasonografija, kompjuterizovana tomografija ili magnetna rezonanca. Međutim, i pored ovih savremenih tehnoloških dostignuća, nekada se prava dijagnoza postavi tek na operacionom stolu.

Kod naše bolesnice radiološke pretrage (UZ i CT) nisu nam pomogle u identifikaciji porijekla cistolike promjene u abdomenu. Na osnovu kliničkog iskustva pretpostavljeno je da bi se moglo raditi ili o mezenterijalnoj cisti ili cisti jajnika.

Iako naša bolesnica živi u gradskoj sredini, tek kada je trbuh dostigao veće razmjere i kada je imala smetnji za uobičajene aktivnosti kao što je hod, spavanje i ishrana, prvi put se javila ljekaru. Iz ove činjenice može se zaključiti da je zdravstvena prosvijećenost stanovništva nedovoljna.

Autori izjavljuju da nemaju sukob interesa.  
The authors declare no conflicts of interest.

## Large ovarian cyst in children: differential diagnostic problem – case report

Mirko Raković<sup>1</sup>, Zoran Rakonjac<sup>1</sup>, Mirko Šatara<sup>1</sup>, Slavko Grbić<sup>2</sup>

<sup>1</sup>Clinic for Paediatric Surgery, University Clinical Centre Banja Luka

<sup>2</sup>Clinic for Thoracic Surgery, University Clinical Centre Banja Luka, the Republic of Srpska, Bosnia and Herzegovina

**Introduction.** Ovarian cysts occur when a portion of the ovary is filled with liquid. The most common cysts are functional, and their size is usually between 2 and 6 cm, although cases of the large-size cysts have been described, as well.

**Case Outline.** This paper reports a case of a 16-year-old girl admitted with a large tumorous mass of unclear etiology in the abdomen. Ten months prior to her admission she had noticed that "her stomach was growing". She had no subjective difficulties. Prior to hospitalisation she complained of having difficulties moving and of tiredness when being more active. According to laboratory findings and radiological examinations (US and CT of abdomen) it was not possible to establish the origin of the tumorous mass, i.e. the attachment to any abdominal organ. Based on our experience, we assumed that this was either mesenteric or ovarian cyst. Laparotomy was performed, and based on surgical and pathohistological reports, a large serous cyst of the left ovary size 35.65 cm X 14.90 cm containing 10.5 l of liquid, was established. No complications were detected during the surgical and post-surgical procedures.

**Conclusion.** In differential-diagnosis of cystic lesions of the ovary visual diagnostic methods (US, CT, MRI) may be useful although often only after surgery and histological verification of cysts, definitive diagnosis can be set.

**Key words:** children, ovarian cysts, diagnosis, treatment

Primljen – Recived: 11/09/2013

Prihvaćen – Accepted: 27/03/2014