

Originalni naučni rad

Značaj ultrazvučnog skrininga za dijagnostiku i liječenje razvojnog poremećaja kuka

Marinko Domuzin¹, Slavko Grbić², Aleksandar Jakovljević³, Predrag Grubor¹, Darko Jović³, Milorad Maran¹, Milan Grubor⁴, Milić Lazić⁵

¹Klinika za traumatologiju, Klinički centar Banja Luka, Republika Srpska, Bosna i Hercegovina

²Klinika za torakalnu hirurgiju, Klinički centar Banja Luka, Republika Srpska, Bosna i Hercegovina

³Klinika „S-tetik“, Banja Luka, Republika Srpska, Bosna i Hercegovina

⁴Medicinski fakultet, Univerzitet u Banja Luci, Republika Srpska, Bosna i Hercegovina

⁵Dom zdravlja Prijedor, Republika Srpska, Bosna i Hercegovina

Kratak sadržaj

Uvod. Uvođenje ultrazvuka u dijagnostiku razvojnog poremećaja kuka (RPK) osamdesetih godina prošlog vijeka doprinijelo je njegovom ranom otkrivanju, a time i liječenju ovog poremećaja. Klinički pregled se pokazao nedovoljnim za uspješno liječenje. RPK je češći kod djevojčica, a različito je zastupljen i regionalno. Na nastanak RPK utiču egzogeni i endogeni faktori. Cilj rada je bio da se utvrdi učestalost RPK dijagnostikovanih u Klinici za ortopediju i traumatologiju KC Banja Luka kod djece do navršene jedne godine i uspješnost liječenja neoperativnim putem.

Metode. U kabinetu za ultrazvuk (UZV) Klinike za traumatologiju aparatom „LOGIQ 5“ od januara do juna 2008.godine pregledano je 506 beba standardnom metodom po Grafu. Kod djece sa nestabilnim kukovima korišten je četverofazni sonoscrining (Harcke-Graf-Clarke). U postupku kontrole djece nakon aplikacije Pavlikovih remenčića primjenjivan je i prednji pristup po Suzukiju. Pored UZV dijagnostike korištena je i radiografija. Za statističku obradu podataka korišten je analitičko-statistički sistem SPSS verzija 18.

Rezultati. U prvih šest mjeseci pregledano je 506 djece među kojima je uzrasta od jednog mjeseca bilo 350 (69%), dva mjeseca 9 (17,9%), između drugog i četvrtog 48 (9,4%), preko četvrtog 17 (3,3%). Od ukupnog broja pregledanih više je bilo ženske djece, 293 (58%). Dominantan tip kuka je bio Ib po Grafu, 342 (67,2%), a tip IIIb i IV nisu nađeni u ispitivanoj grupi. Dodatna dijagnostika je bila potrebna kod 68 (13,4%) djece. Praćeno je 56 (11,06%) odojčadi, od toga 53 (10,47%) djevojčice. Liječenje Pavlikovim remenčićima provedeno je kod 9 (17,78%) odojčadi, gips u humanom položaju kod 2 (3,57%) odojčeta, a u jednom slučaju (1,78%) je primjenjivana trakcija, a potom gips u humanom položaju. Srednja vrijednost ugla alfa na kraju liječenja desno 62°, lijevo 60°, a beta 53° desno i 58° lijevo.

Zaključak. Klinička incidenca RPK u ispitivanoj grupi bila je 11,06%, a ultrazvučna 1,77%. Dodatna dijagnostika je rađena kod 68 (13,4%) djece, a liječenje RPK je bilo isključivo neoperativno.

Ključne riječi: razvojni poremećaj kuka, rana dijagnoza, ultrazvučna dijagnostika

Adresa autora:

Dr Marinko Domuzin, Mr. sc.

Klinika za traumatologiju,

UKC Banja Luka

Zdrave Korde 1, 78000 Banja Luka

domuzinm@teol.net

Uvod

Najčešće oboljenje dječijeg kuka u prvoj godini života terminološki je imalo mnogo izmjenjena od urođenog iščašenja kuka, luksantne malformacije, urođene displazije, pelvične nestabilnosti do, savremenog naziva, razvojni poremećaj kuka (RPK) [1]. Bolest ima evolutivan tok i gotovo od asimptomatskih formi u djetinjstvu završava sa teškim oblicima artroza kod odraslih.

RPK je češći kod djevojčica nego kod dječaka. Različito je zastupljen i po kontinentima. Kod crnačkog stanovništva je gotovo nepoznato oboljenje, a najviše je izraženo kod kanadskih Indijanaca što se povezuje sa njihovim tradicionalnim prepovijanjem u uskim drvenim kolijevkama [2].

Osnova RPK je regionalna ili segmentna koksofemoralna mezodermalna hipoplazija. Više endogenih (predisponirajućih) faktora odgovorno je za razvoj zgloba prije rođenja, dok brojni egzogeni (determinišući) faktori utiču na konačno oblikovanje zgloba kuka.

Endogeni faktori. Još je u 16. vijeku ukazano da je urođeno iščašenje kuka nasljedno oboljenje. Kasnije se smatralo da se ne nasljeđuje iščašenje, već displazija acetabuluma, dok drugi autori navode više endogenih tipova nasljeđa, kao što su displazija, ligamentarna labavost, labavost kapsule zgloba, povećana anteverzija vrata femura, na koje djeluju egzogeni faktori [1,2]. Značajno je genetsko istraživanje Wynne Davisove [3], gdje, u etiopatogenetskom smislu, postoje dvije grupe. Prva grupa je sa labavošću zgloba, odgovorna za većinu tzv. nestabilnih neonatalnih kukova. Druga grupa je sa primarnom acetabularnom displazijom, odgovorna za većinu kasnije dijagnostifikovanih slučajeva.

Egzogeni faktori mogu biti prenatalni i postnatalni mehanički faktori.

Prenatalni mehanički faktori – Karlična prezentacija ploda uslovljava visoku učestalost RPK, oko 20-25%. Definisana su tri tzv. preluksirajuća položaja ploda koji se mogu dovesti u vezu sa RPK. Prvi je položaj donjih ekstremiteta u ekstenziji (hiperekstenziji) i spoljašnjoj rotaciji. Drugi je položaj koljena u semifleksiji i spoljašnjoj rotaciji. Treći je položaj (sastavljenih) koljena u hiperfleksiji i spoljašnjoj rotaciji. Pored toga, manualna trakcija donjih ekstremiteta pri porođaju, po nekim autorima i

provokacioni dijagnostički postupci, mogu biti uzrok iščašenja kuka. Ovaj posljednji uzrok je osporavan [1,3].

Postnatalni mehanički faktori – Poznata je veća učestalost RPK u sredinama gdje se sprovodi tradicionalno povijanje beba u adukciji i ekstenziji. Međutim, s obzirom na podatke o preko 60% spontane normalizacije primarno (na rođenju) nestabilnih kukova, zaključak bi bio da se ovim položajem ne povećava broj luksacija, nego da se otežava spontana normalizacija nestabilnih kukova na rođenju [4].

RPK nastaje djelovanjem egzogenih i endogenih faktora zajedno. Najčešće na displažičan kuk ili labavu kapsulu djeluju neki od mehaničkih faktora pritiskom na veliki trohanter u jednoj od luksantnih pozicija fetusa.

Kod karličnog porođaja mehaničke sile djeluju na oba trohantera i zbog toga su češće obostrane luksacije, a kod poroda glavicom češća je luksacija lijevog kuka zato što su leđa fetusa postavljena lijevo i promontorijum vrši pritisak na veliki trohanter lijevog kuka [4,5].

Tokom sedamdesetih godina, zahvaljujući istraživanjima Grafa i saradnika, i drugih, pregled ultrazvukom (UZV) postaje rutinska i standardna metoda u dijagnostici RPK. Može se primjenjivati antenatalno već od sredine drugog trimestra, ali u ovom periodu značajnija je primjena u otkrivanju skeletnih obolenja od dijagnostike RPK [5].

Postnatalna primjena je značajnija i provodi se zajedno sa kliničkim pregledom neposredno po porodu. Važnost metode je u tome što se njome može sa sigurnošću pratiti i procjenjivati stanje razvoja i oblikovanja mekih u odnosu na čvrste strukture kuka.

Kvalitet snimanja zavisi od mogućnosti dobijanja standardnog presjeka. To se postiže upotrebom linearnih sondi. Koriste se sonde od 7,5 MHz do trećeg mjeseca i 5,0 MHz uzrasta tri do devet mjeseci, a nakon toga koriste se sonde od 3 MHz [6].

U dijagnostici RPK u svijetu se koriste metode po Grafu, Harckeu, Terjesenu, Suzukiju, Couture-Baud-Pousov postupak, tehnika po Novickom, Boškoskom, Gomesu, Dahlstromu, Morinu i drugima ali su metode po Grafu i Harckeu najraširenije [7,8].

Cilj rada je da se utvrdi učestalost RPK dijagnostikovanih u Klinici za ortopediju i traumatologiju KC Banja Luka kod djece do navršene jedne godine i uspješnost liječenja neoperativnim putem.

Metode rada

U kabinetu za ultrazvuk Klinike za traumatologiju KC Banja Luka sa aparatom „LOGIQ 5“ od januara do jula 2008. godine pregledano je 506 beba standardnom metodom po Grafu. Da bi pri pregledu kukova dijete bilo mirnije prvo se radi ultrazvučni, a potom klinički pregled. Gleda se desni, a onda lijevi kuk i tako se opisuju u sonogramu. Za dokumentaciju se prave dva sonograma za svaki kuk, jedan sa mjerenjem uglova i drugi bez mjerenja. Ako se na jednom sonogramu nalaze snimci oba kuka, onda je na lijevoj polovini prikazan desni, a na desnoj lijevi. Slika je u razmjeri 1:1,7. Projekcija kukova treba da simulira AP radiogram desnog kuka [7].

Standardni ultrazvučni pregled se obavlja lateralnim pristupom u bočnom ili leđnom položaju djeteta bez provokacionih manevara. Dijete se postavlja u specijalnu ležaljku po Grafu koja se sastoji od dva paralelna sundečasta jastučeta koji su oblikovani tako da na jednom kraju odgovaraju trupu i karlici, a na drugom nogama djeteta. Ispod glave se stavljaju dva mala obložena jastučeta. Ležaljka se stavlja na sto ili ležaj koji su prilagođeni sjedećoj poziciji ispitivača.

Pozicija noge je minimalna fleksija i unutrašnja rotacija. Ta pozicija pomjera veliki trohanter vertikalno i postavlja ga u frontalnu ravan tako da sa vratom femura i acetabulumom leži u istoj ravni, a što je optimalni položaj za ultrazvučni pregled.

Preporučuje se prvo pregled desnog kuka u bočnom položaju. Linearna sonda se postavlja ortogonalno u odnosu na horizontalnu i sagitalnu ravan paralelno sa uzdužnom osovinom tijela. To je tzv. standardna ravan. Tako se dobije presjek koji ide kroz sredinu acetabuluma, a na sonogramu se prikazuje labrum acetabulare, donji rub ilijačne kosti i presjek koji ide kroz sredinu acetabuluma. To su tri parametra koji koji služe za „tzv.test upotrebljivosti“. Nakon toga se radi „anatomska identifikacija“ svih sedam struktura: hrskavičavo-koštana granica, glava femura, prelazna brazda, zglobova kapsula, labrum acetabulare, hrskavičavi krov acetabuluma, koštani dio acetabuluma [6].

Kod djece sa nestabilnim kukovima primjenjivan je standardni i četverofazni sonoskrining (Harcke–Graf–Clarke). U postupku kontrole djece nakon aplikacije Pavlikovih

remenića primjenjivan je i prednji pristup po Suzukiju [9,12].

U slučajevima gdje ultrazvučna dijagnostika nije dala jasan prikaz zgloba kuka usljed sjenke od velike jezgre glave femura, pored ultrazvučne dijagnostike korištena je i radiografija [11].

UZV dijagnostika rađena je po Grafu aparatom „LOGIQ 5“ CE 0459 GE Medical Systems 2002. Sonografska tipizacija kuka u prvoj godini života izvedena je na osnovu morfoloških i morfometrijskih parametara. Sonografski tip kuka I odgovara „zrelom kuku“ što znači da stepen osifikacije odgovara zdravom kuku na kraju trećeg mjeseca života. Ima dva oblika Ia sa uskim i izduženim hrskavičavim dijelom acetabuluma i uglom β manjim od 55 stepeni. Ib sa širokim i kratkim hrskavičavim dijelom acetabuluma i uglom β većim od 55 stepeni.

Sonografski tip kuka II odgovara „nezrelom“ kuku. Postoji zakašnjeni koštani razvoj. Za procjenu koštane zrelosti bitan je uzrast za ovaj tip kuka uz iste vrijednosti uglova α i β . Tip IIa+ odgovara uzrastu do 6 nedjelja, IIa- odgovara uzrastu od 6 nedjelja do 3 mjeseca. Tip IIb odgovara uzrastu preko tri mjeseca.

Tip IIc nije vezan za uzrast, a vrijednost β ugla je od 70 do 77 stepeni uz pozitivan test provocirane subluksacije.

Tip D je poseban oblik gdje ugao β ima vrijednosti veće od 77 stepeni, a predstavlja prvi stadijum decentrirajućeg kuka.

Tip III ima vrijednosti uglova α manje od 43 stepena i β veće od 77 stepeni, mada su te vrijednosti uglova relativne zbog otežane vizualizacije donjeg ruba ilijačne kosti. Ako nije došlo do strukturalnih promjena u sastavu hrskavice (akustična šupljina) radi se o IIIa tipu, a ako je hrskavica hiperehogenija - došlo je do strukturalnih promjena i radi se o IIIb tipu. Između kukova IIIa i IIIb nema radioloških razlika. U oba slučaja glava nije obavezno dislocirana nego je blago decentrirana, odnosno zadržana na svom putu dorzokranijalne luksacije što znači da je subluksirana.

Tip IV predstavlja potpunu luksaciju sa glavom u mekim tkivima, pokrivena samo hipertofičnom zglobnom kapsulom, a primarni acetabulum je ispunjen vezivno masnim tkivom [13].

Ispitivanjem su obuhvaćena sva djeca do navršene jedne godine koja su pregledana u Klinici za ortopediju i traumatologiju KC Banja

Luka od januara do jula 2008.godine.

Ispitanici su podijeljeni u grupe prema:

- polu
- RPK i liječenju desnog kuka
- RPK i liječenju lijevog kuka
- RPK i liječenju oba kuka

U lični karton pacijenta i bolnički protokol upisuju se UZV karakteristike i tip kuka po Grafu uz filmovanje nalaza sa mjernim uglovima i bez uglova, te preporukom za kontrolni pregled kod UZV praćenja i predlogom liječenja kod patološkog nalaza.

Lični karton pacijenta obuhvatao je klinički i ultrazvučni nalaz, a sadržao je sljedeće podatke:

Opšti podaci - ime i prezime, datum pregleda, datum rođenja, pol i adresa stanovanja.

Porodična anamneza RPK - pozitivna ili negativna.

Faktori rizika pri porodu - redosljed trudnoća, blizanačka trudnoća, porođaj prirodni (glavicom ili zadkom), porođaj carskim rezom (blizanačka trudnoća, oligoamnion, malpositio in utero, deformacija kičmenog stuba, druge mane).

Klinički faktori rizika - ograničena abdukcija, pozitivan Ortolani, pozitivan Palmen, asimetrija kožnih brazdi, krepitacije u kuku, labav kuk, embriogena luksacija kuka.

Podaci o prethodnim pregledima i liječenju u drugim ustanovama.

Sonografija kuka desno i lijevo sadrži opis koštanog oblikovanja acetabuluma, koštanog izbočenja - erkera, hrskavičavog dijela acetabuluma, jezgra okoštavanja, vrijednosti uglova alfa i beta, te nalaz po Grafu (tip Ia, Ib, IIa+, IIa-, IIb, IIc, D, IIIa, IIIb, IV).

Profilaksa - abdukciono prepovijanje, adukciono-abdukcione vježbe.

Liječenje - abdukcione gaće, Pavlikovi remenčići, Hilgenreinerov aparat, trakcija-repozicija, trakcija-tenotomija-repozicija, gipsani zavoj, operativno liječenje.

Kontrolni pregled - poslije 2 nedjelje, poslije 4 nedjelje od postavljanja dijagnoze.

Ustanovljen je ukupan broj pregledanih pacijenata, broj prvih pregleda, broj kontrolnih pregleda sa tipom kuka i predlogom za UZV praćenje ili liječenje izborom metode koja odgovara tipu kuka. Kod aplikacije Pavlikovih

remenčića rađen je kontrolni UZV snimak po Suzukiju (9 novorođenčadi).

U uzrastu gdje jezgro svojom veličinom pokriva ilijačnu kost, kod djece koja su prethodno liječena zbog RPK, uspješnost liječenja provjeravana radiografijom (9 novorođenčadi). Radiografija rađena sa zaštitom gonada aparatom „SUPER X 1000“ (150 KV) Niš 1980.

Potencirana prevencija sprovodila se ranom dijagnostikom, širokim prepovijanjem i abdukcionim vježbama uz odštampane upute koje se daju roditeljima uz nalaz.

Od terapijskih metoda primjenjivane su terapijske gaćice sa čvrstim plastičnim uloškom „NIVA C“, Pavlikovi remenčići, kontinuirana trakcija i gipsevi u „humanom položaju“.

Podaci kliničkog i sonografskog pregleda kod djece sa RPK na prvom pregledu upoređivani su i praćeni sa podacima na drugom, trećem i četvrtom pregledu te tako praćen tok liječenja.

Završetak liječenja (faza maturacije) potvrđivana urednim kliničkim nalazom, UZV nalazom tipa I po Grafu, urednim radiografskim nalazom - izostankom Dobertijevog znaka na acetabulumu.

Za statističku obradu podataka korišten je analitičko-statistički sistem SPSS (Statistical Package for the Social Sciences) verzija 18, a za grafičko prikazivanje rezultata istraživanja Microsoft Exel 2007.

Rezultati

U prvih šest mjeseci 2008. godine pregledano je 506 novorođenčadi, od toga 293(58%) djevojčica i 213(42%) dječaka.

Djevojčice su bile zastupljene u većem broju

Tabela 1. Distribucija ispitanika prema polu i uzrastu

		Broj (%)
Pol	muški	213 (42)
	ženski	293 (58)
Uzrast (mjeseci)	0 - 1	350 (69,1)
	1 - 2	91 (17,9)
	2 - 4	48 (9,4)
	≥ 4	17 (3,3)
Ukupno		506 (100)

Tabela 2. Distribucija ispitanika prema ultrazvučnom nalazu nakon prvog pregleda

Nalaz po Grafu	Broj djece	Procentualna zastupljenost (%)
Ia	114	22,1%
Ib	342	67,2%
IIa+	27	5,2%
IIa-	14	2,7%
IIb	6	1,1%
IIC	6	1,1%
D	2	0,3%
IIIa	1	0,2%
IIIb	0	0,0%
IV	0	0,0%
Ukupno	506	100 %

ju, a najveći broj pregleda obavljen je u uzrastu do jednog mjeseca, 350 (69,1%), a najmanji u uzrastu preko četiri mjeseca, 17 (3,3%).

Praćenje i profilaksa provedena je kod 56 (11%) novorođenčadi, ženskih je bilo 53 (96%), a muških 3 (4%). Od tog broja, nakon trećeg mjeseca kada biološki potencijal zrenja kuka slabi i smanjuje se mogućnost „spontanog izliječenja“ liječeno je 9 djece, (6 ambulantno), 1 u kućnim uslovima, a 2 novorođenčadi je hospitalizovano i svi su bile ženskog pola sa dominantnim lijevom kukom).

Na prvom ultrazvučnom pregledu, koji je prethodio kliničkom, tipizacija kuka je rađena Grafovom metodološkim postupkom. Displazični nalaz kukova je bio obostran, a decentrirajući kuk je bio lijevi.

Analizom nalaza po Grafu vidi se da je najčešći tip kuka Ib po Grafu 342 (67,2%), a da

Tabela 3. Dodatni dijagnostički postupci

Dodatni dijagnostički postupak	Broj djece	Procentualna zastupljenost
Linearni sonoskrining	50	9,8%
Suzukijev postupak	9	1,7%
Rendgenski pregled	9	1,7%
Ukupno	68	13,4%

Tabela 4. Profilaksa i liječenje nakon izvršenog UZV screening-a i kliničkog pregleda

Metoda neoperativnog liječenja	Broj	Procenat
“NIVA-optima C” gaćice	44	78,57%
Pavlikovi ramenčići	9	17,78%
Gips u humanom položaju	2	3,57%
Trakcija+gips u humanom položaju	1	1,78%
Ukupno	56	100%

tip IIIb i IV nisu bili utvrđeni u ispitivanom uzorku.

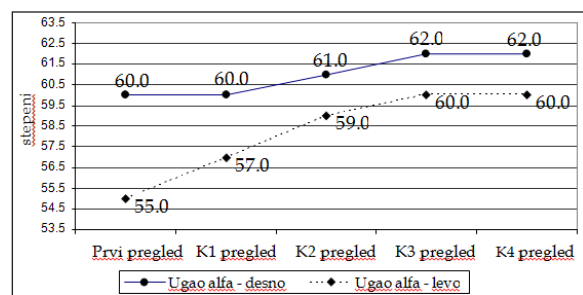
Dodatni dijagnostički postupci korišteni su kod klinički nestabilnih kukova, a bili su dopuna standardnom Grafovom dijagnostičkom postupku. Četverofazni sonoscreening korišten je kao dinamički test klinički nestabilnih kukova u poziciji abdukcije i adukcije. Suzukijev postupak (prednji pristup) korišten je nakon aplikacije Pavlikovih remenčića, a radiografija kod provjere završetka liječenja nakon urednog UZV i kliničkog nalaza.

Profilaksa abdukcionim gaćicama provodena do napunjenog trećeg mjeseca, a ultrazvučnog nalaza tip I po Grafu.

Kod liječenih kukova najveći broj je liječen Pavlikovim remenčićima, a kod decentrirajućih kukova gipsom u humanom položaju i kombinacijom trakcije i gipsa u humanom položaju.

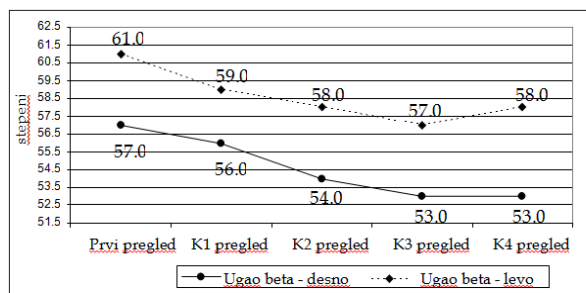
Medijana ugla alfa desnog kuka na prvom pregledu imala je vrijednost 60 stepeni, nakon završenog liječenja 62 stepena (Grafikon 1). Grafikon 1, također, pokazuje da je medijana ugla alfa lijevog kuka na prvom pregledu imala vrijednost 55 stepeni, a nakon završenog liječenja 60 stepeni.

Medijana ugla beta desnog kuka na prvom pregledu imala je vrijednost 57 stepeni, a nakon



K-kontrolni pregled

Grafikon 1. Vrijednosti medijane ugla alfa desnog i lijevog kuka tokom liječenja



Grafikon 2. Vrijednosti medijane ugla beta desnog i lijevog kuka tokom liječenja

završenog liječenja 53 stepena, dok je medijana ugla beta lijevog kuka na prvom pregledu imala je vrijednost 61 stepeni, a nakon završenog liječenja 58 stepeni (Grafikon 2).

Diskusija

U prvih šest mjeseci 2008. godine praćeno je 506 novorođenčadi, 293 (58%) djevojčice i 213 (42%) dječaka. U uzrastu od jednog mjeseca pregledano je 350 (69,1%) novorođenčadi, sa dva mjeseca 91 (17,9%), između drugog i četvrtog 48 (9,4%) novorođenčadi, a nakon četvrtog mjeseca 17 (3,3%) novorođenčadi. Standeberg [14] su uradili studiju sa pozitivnim Ortolanijevim testom u periodu 1998-2003. godine. Nakon liječenja, zaostala je manja displazija kod 0,47% ili nepotpuna razvijenost kuka. Kasna dijagnostika je postavljena kod 0,03% slučajeva. Liječenje je trajalo 6, 8 i 9 sedmica kod blage, umjerene i teške displazije. Niska stopa liječenja je bila kod pacijenata gdje je postavljena kasna dijagnoza. Bio je zaključak da rana dijagnoza unutar 8 nedjelja daje veće šanse za izliječenje i skraćuje vrijeme liječenja [14].

U našoj studiji većina je imala Ib nalaz po Grafu - ukupno 342 (67,2%), potom Ia njih 114 (22,1%), IIa+27 (5,2%), IIa-14 (2,7%), IIb 6 (1,1%), IIc 6 (1,1%), D 2 (0,3%), IIIa 1 (0,2%).

Do sličnih rezultata došlo se u studiji urađenoj u Domu zdravlja Solin u kojem je pregledano 454 djece. Primjenjivana je ultrazvučna dijagnostika Grafovom metodom. Nađeno je 91,4% urednih kukova. Tip IIa+ nađen je u 4,3%, IIa-1,5%, IIc 1,5%, IIIa 0,2%, IIIb 0,1% [15].

Praćenje i profilaksa provedena je kod 56 (11%) novorođenčadi. Od toga, nakon trećeg mjeseca liječeno je 9 (17,78%), 6 ambulantno,

1 novorođenče u kućnim uslovima, a 2 novorođenčadi je hospitalizovano. Ženskih je bilo 53 (96%), a muških 3 (4%).

Profilaksa je provedena "NIVA-optima C" gaćicama kod 44 (78,57%) novorođenčadi, a liječenje Pavlikovim remenčićima kod 9 (17,78%) novorođenčadi, gipsom u humanom položaju kod 2 (3,5%) novorođenčadi i u 1 (1,7%) slučaju primjenjivana je trakcija a potom gips u humanom položaju.

Kod svih novorođenčadi rađen je UZV, a potom klinički pregled.

Kod liječenih pacijenata linearni sonoskrining sa elektronskom sondom od 5-12 MHz urađen je u 50 slučajeva standardnom metodom po Grafu. Kod 12 novorođenčadi, pored standardnog urađen je i četverofazni sonoscreening (Harcke-Graf-Clarke) [12].

U Univerzitetnoj bolnici u Štokholmu rađena je studija sa 536 pacijenata sa kliničkim znacima nestabilnosti kuka. Ultrazvučno je korišten Grafov i dinamički Harckeov postupak. Oko 21% normalnih kukova po Grafu bili su nestabilni na dinamički test. Grafovom metodom je prikazan najmanji broj normalnih i patoloških kukova, a najveći broj kukova za praćenje [16].

Kod postavljanja Pavlikovih remenčića primjenjivan je prednji pristup po Suzukiju i u 9 slučajeva nalaz je bio tip A. Kod tri novorođenčeta uočena je neuspješnost Pavlikovih remenčića te je liječenje nastavljeno gipsom u humanom položaju kod dvoje, a kod jednog novorođenčeta trakcijom, a potom gipsom u humanom položaju.

Pored UZV dijagnostike korištena je Rtg dijagnostika, u 9 slučajeva zbog veličine osifikacione jezgre i nemogućnosti prikazivanja dna acetabuluma UZV metodom. U 3 slučaja Rtg je korišten zbog procjene završetka liječenja nakon urednog UZV i kliničkog nalaza (izostanak Dobertijevog znaka) [17].

Na odjelu ortopedije Univerziteta u Ulmu rađena je studija korelacije između težine RPK praćene UZV nalazom i radiografijom. UZV nalaz po Grafu uredan, a radiološki je kod 29,4% pacijenata acetabularni indeks pokazivao zaostalu displaziju prema kriterijumima Tonnis (analogno Doberti) [13].

Profilaksa tetrapelenama kod 44 novorođenčeta trajala je 8 nedjelja. Kod 9 odojčadi liječenje Pavlikovim remenčićima trajalo je 8

nedjelja, a potom profilaksa tetrapelenom još 4 nedjelje. Kod 3 pacijenta neuspješnog liječenja Pavlikovim remenčićima nakon 4 nedjelje nastavljeno je liječenje gipsom u humanom položaju 4 nedjelje, a nakon toga profilaksa tetrapelenama 4 nedjelje.

Kod 2 novorođenčadi sa tipom D po Grafu primarno je liječenje započeto gipsom u humanom položaju, u dva navrata, po 4 nedjelje, potom tetrapelenama 4 nedjelje.

U jednom slučaju, tip IIIa po Grafu, postavljena trakcija u kućnim uslovima u trajanju od tri nedjelje, potom gips u humanom položaju 2 puta po 4 nedjelje, a nakon toga tetrapelene u trajanju od 4 nedjelje.

Kod svih praćenih (56) imali smo uredan klinički nalaz, ultrazvučno su kukovi pripadali tipu I po Grafu, a u 3 slučaja gdje je rađena radiografija izostala je displazija acetabularnog indeksa (negativan Dobertijev znak).

Sličnu preporuku za uspješnost liječenja dali su i u Dječijoj klinici Palo Alto u Americi: fizikalni pregled, UZV pregled obavezan do šeste nedjelje, radiografija na šest mjeseci, praćenje kukova i nakon normalnog UZV nalaza do isključenja displazije radiografski po

Tonnisu [18].

Zaključak

Na osnovu rezultata UZV skrininga dječijih kukova po Grafu na uzorku od 506 djece zaključujemo:

- kod 456 (89,3%) djece UZV nalaz kukova je bio uredan;
- najčešći tip UZV nalaza kukova je bio Ib po Grafu otkriven kod 342 (67,2%) djeteta;
- dodatna dijagnostika je rađena kod 68 (13,4%) djece;
- praćeno je 56(11,06%) djece, a od toga broja 53 (96%) bilo je ženskog pola;
- liječenje RPK je bilo isključivo neoperativno: kod 9 (17,78%) Pavlikovim remenčićima, kod 2 (3,57%) slučaja gipsom u humanom položaju i u 1(1,78%) slučaju kombinacijom trakcije i gipsa u humanom položaju;
- klinička incidenca je 11,06%, a ultrazvučna 1,77%.

Autori izjavljuju da nemaju sukob interesa.
The authors declare no conflicts of interest.

Literatura

1. Pajić D. Ultrazvučna dijagnostika razvojnog poremećaja kuka. Novi Sad: Stylos; 1999.p. 41-2.
2. Čičak N. Ultrazvuk sustava za kretanje. Zagreb: Medicinska naklada; 2003. p. 53-5.
3. Wynne-Davies R. Acetabular dysplasia and familial joint laxity: Two etiological factors in congenital dislocation of the hip. A review of 589 patients and their families. J Bone Joint Surg 1970;52(4):704-16
4. Petković L. Ultrazvučna dijagnostika razvojnog poremećaja kuka u novorođenačkom i odojčadskom uzrastu. Novi Sad: DM Grafika; 2002. p.15-6.
5. Marković A. Ultrazvuk u medicine. Beograd: Elit-Medica; 2001. 794-6.
6. Graf R. Hip Sonography: Diagnosis and Management of Infant Hip Dysplasia. Berlin, Heidelberg: Springer-Verlag; 2006
7. Graf R, Farkas P, Lercher K, Tschauner C, Lojpur M. Manual for hip sonography. Stolzalpe, Austria: Stolzalpe; 1999
8. Petković L. Bolni kuk i ultrazvučna dijagnostika u razvojnou dobu. Novi Sad: Tampograf; 2007. p. 221-5.
9. Delimar D. Razvojni poremećaj kuka. Zagreb: Klinika za ortopediju Kliničkog bolničkog centra Zagreb; 2010. p.24-6.
10. Kosar P, Ergun E, Unlubay D, Kosar U. Comparison of morphologic and dynamic US methods in examination of the newborn hip. Diagn Interv Radiol 2009; 15:284-9.
11. Dornacher D, Cakir B, Reichel H, Nelitz M. Early radiological outcome of ultrasound monitoring in infants with developmental dysplasia of the hips. J Pediatr Orthop B 2010;19(1):27-31.
12. Finnbogason T, Jorulf H, Söderman E, Rehnberg L. Anterior dynamic ultrasound and Graf's examination in neonatal hip instability. Acta Radiol 2008;49(2):204-11.
13. Graf R. Hip sonography: 20 years experience and results. Hip Int 2007;17(Suppl 5):S8-14.
14. Strandberg C, Konradsen LA, Ellitsgaard N, Glassau EN. Ultrasound in the diagnosis and treatment of developmental dysplasia of the hip. Evaluation of a selective screening procedure. Ugeskr Laeger 2008;170(4):235-40.
15. Drnasin K, Vrdoljak J, Fridl Vidas V, Saraja M. Ultrazvučni probir za razvojni poremećaj zgloba kuka u primarnoj pedijatrijskoj zdravstvenoj zaštiti Grafovom metodom. Pediatra Croatia 2001;45(2):35-41.
16. Finnbogason T, Jorulf H, Söderman E, Rehnberg L. Anterior dynamic ultrasound and Graf's examination in neonatal hip instability. Acta Radiol 2008;49(2):204-11.

17. Košar P, Ergun E, Unlübay D, Košar U. Comparison of morphologic and dynamic US methods in examination of the newborn hip. *Diagn Interv Radiol* 2009;15(4):284-9.
18. Imrie M, Scott V, Stearns P, Bastrom T, Mubarak SJ. Is ultrasound screening for DDH in babies born breech sufficient? *J Child Orthop* 2010;4(1):3-8

Importance of ultrasound screening for diagnosis and treatment of developmental hip dysplasia

Marinko Domuzin¹, Slavko Grbić², Aleksandar Jakovljević³, Predrag Grubor¹, Darko Jović³, Milorad Maran¹, Milan Grubor⁴, Milic Lazić⁵

¹Clinic of Traumatology, Clinical Centre of Banja Luka, the Republic of Srpska, Bosnia and Herzegovina

²Clinic of Thoracal Surgery, Clinical Centre of Banja Luka, the Republic of Srpska, Bosnia and Herzegovina

³Clinic „S-tetik“, Banja Luka, the Republic of Srpska, Bosnia and Herzegovina

⁴Faculty of Medicine Banja Luka, the Republic of Srpska, Bosnia and Herzegovina

⁵Medical Centre Prijedor, the Republic of Srpska, Bosnia and Herzegovina

Introduction. The introduction of ultrasound in the diagnosis of developmental dysplasia of the hip (DDH) in the eighties last century contributed to the early detection and treatment of DDH. Clinical examination proved to be insufficient for successful treatment. DDH is more common in female newborns, and it is represented differently worldwide, while this disease is almost unknown among African people. The exogenous and endogenous factors had influence on occurrence of DDH. The aim was to present the results of ultrasound screening of newborns' hips and point to the importance of ultrasound examination in the early diagnosis and timely treatment of DDH.

Methods. At Department of Ultrasound at Clinic of Traumatology 506 newborns were examined with device "LOGIQ" by standard Graf method from January to June 2008. In cases with unstable hips, four-phase ultrasound-screening (Harcke-Graf-Clarke) was used. After Pavlik harness application, front access by Suzuki for control examination was used. Radiography diagnosis was used additionally. For statistical analysis of data analytical-statistical system SPSS version 18 was used.

Results. Among 506 examined children 350 (69%) were at the age of one month, 9 (17.9%), at the age of two months, 48 (9.4%) children from second to fourth month, and 17 (3.3%) children above four months. From the total number of patients, there were more female newborns 293 (58%). The dominant type of hook was Ib by Graf 342 (67.2%) and type IIIb and IV were not found in test group. Additional diagnosis was necessary in 68 (13.4%) cases. 56 (11.06%) babies were followed, out of which there were 53 (10.47%) girls. Treatment with Pavlik harness was applied for 9 (17.78%) babies, plaster position in human for 2 (3.57%) babies, and in one case (1.78%) traction was applied, and after plaster position in human. Median value of angle α at the end of treatment was right 62°, left 60°, and of β angle was 53° right and 58° left.

Conclusion. Clinical incidence was 11.06%, and ultrasonic was 1.77%. Additional diagnostic methods were done in 68 (13.4%) children and nonsurgical treatment was only applied.

Keywords: developmental dysplasia hip, early diagnosis, ultrasound