

Prikaz bolesnika

Gigantska aneurizma unutrašnje karotidne arterije, mogućnosti liječenja u zavisnosti od operativnog rizika

Vesna Ivanišević¹, Vjeran Saratlić², Sanja Marić², Radmil Marić², Branislava Ćurčić²

¹Klinika za neurohirurgiju, Univerzitetski klinički centar Republike Srpske, Banja Luka, Republika Srpska, Bosna i Hercegovina.

²Univerzitetska bolnica Foča, Republika Srpska, Bosna i Hercegovina.

Kratak sadržaj

Uvod. Intrakranijalne aneurizme se definišu kao gigantske ako su veće od 25 mm i rijetke su intrakranijalne lezije. Obično se manifestuju znacima subarahnoidalnog krvarenja, ili kompresivnim "mass" efektom kao tumor, epileptičnim napadom ili znacima tromboembolije. Nakon dijagnostike, kompjuterizovane tomografije i magnetne rezonance (MRI) mozga i angiografske dijagnostike, postavljaju se indikacije za mikrovaskularni kliping ili endovaskularni tretman. Opisan je slučaj 78 godina stare bolesnice sa gigantskom aneurizmom unutrašnje karotidne arterije (ACI).

Prikaz bolesnika. Žena stara 78 godina, prvi put u životu je dobila epileptični napad. Pacijentkinja je srčani bolesnik sa istorijom masivnog dijafragmalnog infarkta koji je imala prije tri mjeseca. Nakon urađenog MRI mozga i MRI angiografije dokazano je postojanje gigantske aneurizme ACI desno. S obzirom na kardijalni status i visok rizik za bilo koju vrstu intervencije, odlučili smo se na konzervativni tretman uz praćenja, kontrolu krvnog pritiska, i redovnu internističku terapiju, odgovarajući režim ishrane i antiepileptičnu terapiju, te kontrolnu MRI angiografiju za 6 mjeseci.

Zaključak. Uprkos prikazanim velikim serijama i analizama nije donesen konsenzus o riziku i ishodu poslije hirurškog klipinga aneurizme ili endovaskularne procedure koji se statistički ne razlikuje značajno. Samo u posebnim slučajevima, kada je rizik za bilo koji tretman gigantske nerupturirane aneurizme visok (godine starosti, kardijalni status), a uz činjenicu da je njihova sklonost rupturi mala, treba se odlučiti na praćenje uz prevenciju drugih negativnih faktora.

Ključne riječi: gigantske aneurizme, krvni sudovi mozga, hirurško liječenje, endovaskularne procedure

Adresa autora:

*Doc. dr sc. Vesna Ivanišević,
Klinika za neurohirurgiju,
Univerzitetski klinički centar
Republike Srpske*

*Zdrave Korde 1, 78000 Banja Luka
ivanisevicvesna63.com*

Uvod

Moždana aneurizma je abnormalno, vrećasto proširenje dijela krvnog suda u mozgu. Ova ispučena struktura ima vrat kojim se spaja sa krvnim sudom. Najčešće nastaje na slabim tačkama arterijskog zida prednjeg regiona Willis-ovog šestougla, važne arterijske petlje na bazi lobanje, koja snabdjeva sve dijelove mozga krvlju.

Uzroci nastanka aneurizmi su mnogobrojni. Smatra se da nastaju kao posljedica kongenitalnog zastoja u razvoju dijela zida krvnog suda ili na mjestima primarno nerazvijenih arterijskih pupoljaka [1, 2]. U prilog kongenitalnoj teoriji govori i udruženost aneurizmi na krvnim sudovima mozga sa drugim oboljenjima, policističnim oboljenjima bubrega, koarktacijom aorte, Marphan-ovim sindromom, oboljenjima vezivnog tkiva. Kongenitalne promjene predstavljaju samo jedan preduslov za nastanak manifestne aneurizme, pri čemu se mora naglasiti i značaj hemodinamskog udara krvne struje matičnog krvnog suda, uz povišen krvni pritisak, povišen holesterol, aterosklerozu, pušenja, korištenja droge, upotrebe oralnih kontraceptiva i dr. Najznačajnija i najopasnija posljedica prisustva aneurizme na krvnim sudovima mozga je pucanje (ruptura) njenog zida i krvarenje [3, 4]. Krvarenje može biti u subarahnoidalnom prostoru – subarahnoidalna hemoragija (SAH) koja se javlja u 86% slučajeva, unutar moždanog parenhima (intracerebralna -IC hemoragija) u 34% slučajeva, u moždanim komorama (intraventrikularna IV-hemoragija) u 13-28% slučajeva, a može da se javi pojedinačno ili u kombinaciji. Akt rupture je praćen refleksnim lokalnim spazmom dovodnog krvnog suda, stvaranjem tromba na mjestu rascjepa, fibrinskim bridom i adhezijama sa okolnom pijom mater. Prema veličini, aneurizme se dijele na male aneurizme, od 11 mm do 15 mm, velike, od 15 mm do 25 mm, gigantske aneurizme, od 25 mm do 50 mm. Prema obliku, dijele se na sakularne, nalik na vrećicu ili bobicu, lateralne aneurizme koje rastu kao izbočine na jednom zidu aretrije i fuziformne aneurizme,

kada se formira izbočina duž zida arterije. Naglo nastala glavobolja sa ili bez gubitka svijesti, praćena nauzejom, povraćanjem i vrtoglavicom predstavlja niz simptoma SAH nastalog usljed rupture aneurizme, a definiše se kao simptomi minornog krvarenja „warning leak“. Važno je prepoznati ovu fazu, jer ponovljena ruptura može biti katastrofalna. Tranzitorna slabost donjih ekstremiteta može biti udružena sa rupturom prednje komunikantne arterije, pojava epileptičnih napada može biti posljedica rupture aneurizme na arteriji cerebri mediji, kao i pojava hemipareze disfazije, parestezija, hemianopsije i disfazije [5].

Dijagnostičke procedure obuhvataju nativnu kompjutersku tomografiju mozga (CT) koja predstavlja brz i pouzdan metod za detekciju akutnog krvarenja. Gigantske aneurizme prečnika većeg od 25 mm se mogu ispoljiti kliničkom slikom „mass“ lezije. Nativni CT pokazuje hiperdenznu formaciju sa rubnim kalcifikatima. Magnetskom rezonancom (MR) SAH se u akutnoj fazi najbolje detektuje u T2 fazi i manifestuje se povišenim signalom. Angiografija omogućava prikaz kompletne angiostrukture mozga u arterijskoj, kapilarnoj i venskoj fazi [4, 6].

Protokol za liječenje aneurizmi na krvnim sudovima mozga je kompleksan. Inicijalni tretman obuhvata održavanje vitalnih funkcija, prevenciju rerupture, prevenciju vazospazma i određivanje modaliteta tretmana aneurizme bilo direktno putem hirurškog zatvaranja sa metalnom štipaljkom (klipsom – klipinig) ili putem endovaskularnog kalema, kada se kroz kateter oslobađaju platinijska vlakna koja izazivaju zgrušavanje i eliminaciju aneurizme što, po mogućnosti, treba uraditi unutar prva 24 sata od krvarenja.

Prognoza za pacijente sa rupturiranom cerebralnom aneurizmom zavisi od intenziteta i lokacije aneurizme, starosti pacijenta, ukupnog zdravstvenog stanja, kao i od neurološkog statusa. Neki pacijenti umiru odmah nakon inicijalnog krvarenja. Najvažniji prognostički faktor ishoda je Hunt-Hess skala i godište. Pacijenti sa Hunt-Hess gradus I i II krvarenja na prijemu, koji su mladi, imaju dobru

prognozu, dok stariji pacijenti sa Hunt-Hess gradus III i IV pri prijemu imaju veoma lošu prognozu. Generalno, oko 2/3 pacijenata ima lošu prognozu, odnosno smrtni ishod ili trajni neurološki ispad [1, 7, 8].

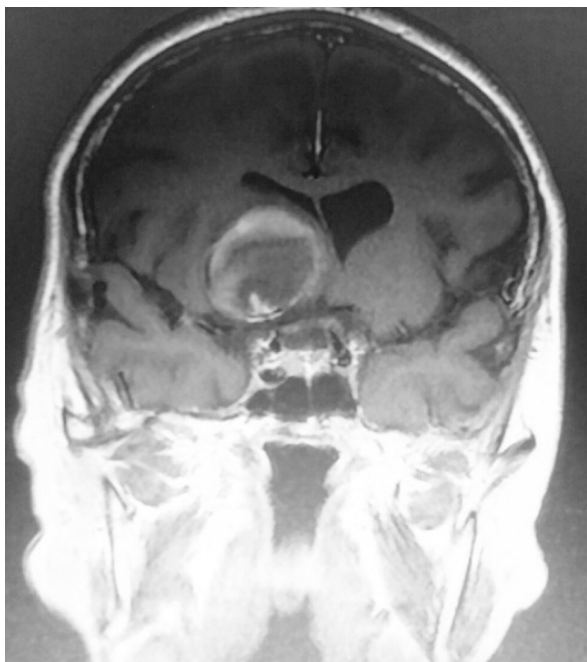
Opisan je slučaj gigantske aneurizme unutrašnje karotidne arterije (ACI) kod bolesnice stare 78 godina sa dugogodišnjom hipertenzijom i ishemijskim oboljenjem srca.

Prikaz bolesnika

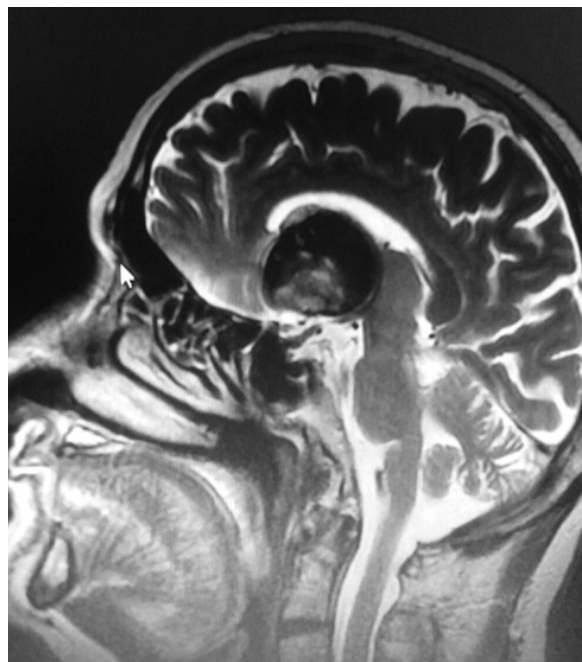
Sedamdeset osam godina stara žena je dovezena u bolnicu kao hitan slučaj zbog naglo nastalog epileptičnog napada, prvi put u životu. Heteroanamnestički se saznaje da boluje od hipertenzije, redovno se liječi i kontroliše, te da je prije tri mjeseca preležala opsežan dijafragmalni infarkt srca. Nakon kupiranja epileptičnog napada, pacijentkinja je svjesna, ali usporena, neurološki bez grube lateralizacije, vrat slobodan. Na pregledu interniste urađen je EKG koji je pokazao bradikardiju, hipertrofiju lijeve komore uz prisustvo bloka lijeve grane i promjene na ST segmentu. Nakon mjera reanimacije u Jedinici intenzivne njege

i uzimanja osnovnih laboratorijskih nalaza, urađena je nativna CT mozga koja predstavlja brzu i pouzdanu metodu za detekciju akutnog krvarenja uzrokovanog rupturom aneurizme. Međutim, otkriveno je postojanje promjene desno frontobazalno koja po CT karakteristikama odgovara gigantskoj, dijelom tromboziranom aneurizmu unutrašnje karotidne arterije bez znakova rupture i krvarenja. Urađena je MR mozga (Slike 1, 2) i MRI angiografija krvnih sudova mozga (Slike 3,4) kojima je potvrđena dijagnoza gigantske, dijelom trombozirane aneurizme unutrašnje karotidne arterije desno, paraklinoidni (oftalmični) dio.

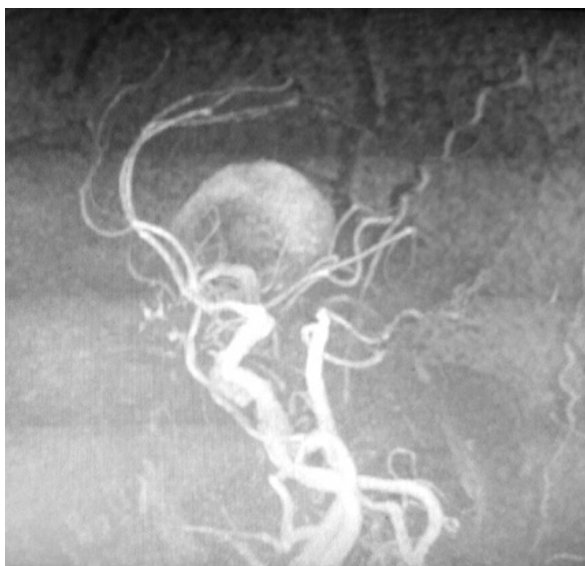Terapijski postupak za liječenje aneurizme je kompleksan i podrazumijeva, u zavisnosti od kliničkog stanja pacijenta na prijemu, i činjenice da li je došlo do rupture aneurizme sa krvarenjem ili ne, određivanje modaliteta i termina daljeg tretmana. S obzirom da kod pacijentkinje nije došlo do rupture gigantske aneurizme, te s obzirom na godine, kardijalni status, preležani infarkt srca, nismo se odlučili na endovaskularnu okluziju aneurizme. Nastala simptomatologija je uzrokovana kompresivnim „mass“ efektom gigantske aneurizme na okolno moždano tkivo. Urađena je



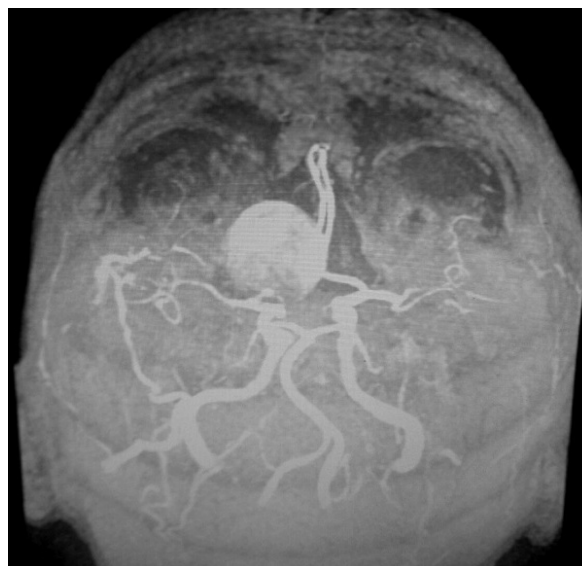Slika 1. Koronarna magnetna rezonanca mozga pokazuje postojanje gigantske, dijelom trombozirane aneurizme unutrašnje karotidne arterije desno



Slika 2. Gigantska aneurizma unutrašnje karotidne arterije desno (sagitalni presjek mozga, MRI)



Slika 3. Gigantska, dijelom trombozirana aneurizma unutrašnje karotidne arterije desno prikazana MRI angiografijom



Slika 4. MRI angiografija, koronarni snimak gigantske aneurizme unutrašnje karotidne arterije desno

kontrolna MRI angiografija krvnih sudova mozga, nakon šest mjeseci koja je identična prethodnoj. Pacijentkinja više nije imala krizu svijesti i pod redovnom je internističkom terapijom antiepilepticima. Planira se kontrolni MRI krvnih sudova za jednu godinu.

Diskusija

Aneurizme na krvnim sudovima mozga zbog svoje lokacije, veličine, odnosa sa neurovaskularnim strukturama i danas predstavljaju, i pored stalnog napretka dijagnostičkih procedura i hirurških metoda, veliki terapijski izazov. Najznačajnija i najopasnija posljedica prisustva aneurizme na krvnim sudovima mozga je pucanje (ruptura) njenog zida i krvarenje [8, 9]. Aneurizme se klasifikuju prema veličini i obliku. Mikroaneurizme, tzv. Charcot- Bouchard aneurizme se tipično javljaju na malim krvnim sudovima (dijametra manjeg od 0,3 mm) najčešće u području lentikulostrijata bazalnih ganglija, a najčešće su udružene sa hipertenzijom. One su najčešće uzrok intrakranijalnog krvarenja. Intrakranijalne aneurizme su češće kod žena u omjeru 3 : 2 i rijetko se viđaju u pedijatrijskoj populaciji. Iako postoji veliki broj problema oko tretmana

malih aneurizmi sa preporukom za endovaskularni tretman, u posljednje vrijeme tretman pacijenata sa gigantskim aneurizmama još uvijek nije definitivno determinisan [10, 11]. Kada gigantska aneurizma ne može biti zatvorena direktno hirurški postavljanjem klipsa, alternativa je endovaskularna okluzija (embolizacija) koja se sprovodi na bolesnicima u opštoj anesteziji, sa inicijalnom dozom od 3000 i.j. heparina intravenski u bolusu na početku procedure i dodatak od 1000 i.j. heparina intravenski u bolusu svaki naredni sat intervencije. U 500 ml 0,9% NaCl koji se koristi kontinuirano za perfuziju plasiranih katetera instalira se 500 i.j. heparina. Pacijenti kojima je ugrađen stent obično dobijaju postoperativno 3000 i.j. heparina dnevno narednih sedam dana, a po otpustu 100 mg aspirina dnevno naredna tri mjeseca. Bolesnici kojima je urađena intramuralna obliteracija koilovima dobijaju u kontinuitetu dva mjeseca po jednu tabletu aspirina od 100 mg [12, 13].

Gigantske aneurizme nose veliki broj specifičnih problema. Pored veličine često su kalcificirane, trombozirane, zadebljalog zida na vratu ili trupu [14, 15]. Svojim „mass“ efektom gigantske aneurizme pritiskaju okolni mozak, moždano stablo i kranijalne nerve, tako da se kompresija može pogoršati nakon tretmana

kao što je intramuralna obliteracija koilovima [16, 17]

U slučajevima nerupturiranih gigantskih aneurizmi, kada postoje dodatni faktori rizika (starost, kardiovaskularna oboljenja – svježi infarkt ili moždani infarkt, bubrežna oboljenja ili opšte loše stanje pacijenta), hirurški i endovaskularni tretman se odlaže i jedini je izbor konzervativni tretman, što je bila i naša odluka kod prikazane bolesnice. Smatramo da se u liječenju gigantskih nerupturiranih aneurizmi samo u odabranim slučajevima sa mnogobrojnim faktorima rizika može sprovesti konzervativni tretman. Dokazano je da nerupturirane gigantske aneurizme nose rizik krvarenja od samo 1-2% godišnje.

Literatura

1. Juvela S, Possa K, Porras M. Factors affecting formation and growth of intracranial aneurysms: A long-term follow up study. *Stroke* 2001;32:485-91.
2. Caranci F, Briganti F, Cirillo L, Leonardy M, Mutto M. Epidemiology and genetics of intracranial aneurysms. *Eur J Radiol* 2013;82(10):1598-605.
3. Ljunggren B, Sonesson B, Savelend H, Brandt L. Cognitive impairment and adjustment in patients without neurological deficits after aneurysmal SAH and early operation. *J Neurosurg* 1985;62:673-9.
4. Edjlali M, Rodriguez-Régent C, Hodel J, Aboukais R, Trystram D, Pruvo JP, et al. Subarachnoid hemorrhage in ten questions. *Diagn Interv Imaging* 2015;96(7-8):657-66.
5. Keedy A. An overview of intracranial aneurysms. *Mcgill J Med* 2006;9(2):141-6.
6. Lin A, Rawal S, Agid R, Mandell DM. Cerebrovascular Imaging: Which Test is Best? *Neurosurgery* 2017 Jun 23. doi: 10.1093/neuros/nyx325.
7. Berry E, Jones RA, West CG, Brown JD. Outcome of subarachnoid hemorrhage. *Br J Neurosurg* 1997;11:378-87.
8. Hop J, Rinkel GJE, Agra A, Gijn J. Case fatality rates and functional outcome after subarachnoid hemorrhage. *Stroke* 1997;28:660-4.
9. Campi A, Ramzi N, Molyneaux AJ, Summers PE, Ker RS, Sneade M. Retreatment of ruptured cerebral aneurysms in patients randomized by coiling or clipping in the International subarachnoid aneurysm trial. *Stroke* 2007;38:1538-44.

Zaključak

Uprkos ogromnom napretku tehnike na polju neuroradiologije, neuroanestezije, neurovaskularne hirurije, mikroneurohirurije u tretmanu rupturiranih i nerupturiranih aneurizmi tokom posljednje dvije dekade, tretman gigantskih aneurizmi ostaje izuzetan izazov. Indikacija za njihov tretman mikrohirurškim ili endovaskularnim pristupom postavlja se individualno, od slučaja do slučaja, a posebno kod pacijenata sa nerupturiranom gigantskom aneurizmom kod kojih postoji visok operativni rizik i komorbiditeti.

Autori izjavljuju da nemaju sukob interesa.
The authors declare no conflicts of interest.

10. Piotin M, Spelle L, Mounayer C, Salle -Rezende MT, Morety J. Intracranial aneurysms, treatment with bare platinum coils-aneurysm packing, complex coils, and angiographic recurrence. *Stroke* 2007;34:8-2.
11. Raymond J, Guilbert F, Weil A, Georganos SA, Juravsky L, Lambert A, et al. Long-term angiographic recurrences after selective endovascular treatment of aneurysms with detachable coils. *Stroke* 2009;34:1398-403.
12. Gonzales NR, Duckwiler G. Challenges in the endovascular treatment of giant intracranial aneurysms. *Neurosurgery* 2006;59:113-24.
13. Zhao J, Lin H, Summers R, Yang M, Cousins BG, Tsui J. Current Treatment Strategies for Intracranial Aneurysms. *Angiology*. 2017 Jan 1:3319717700503. doi: 10.1177/0003319717700503.
14. Hanel RA, Spetzler RF. Surgical treatment of complex intracranial aneurysms. *Neurosurgery* 2012;62:1289-99.
15. Van Rooij WJ, Sluzevski M. Endovascular treatment of large and giant aneurysms. *Am J Neuroradiol* 2009;30(1):128.
16. Nonaka T, Haraguchi K. Clinical manifestation and surgical results for paraclinoid cerebral aneurysms presenting with visual symptoms. *Surg Neurol* 2007;67:612-9.
17. Li Y, Lv X. Endovascular treatment of posterior cerebral artery aneurysms. *Neuroradiol J* 2015;20(2):316-26.

Giant aneurysm of internal carotid artery, dependence of treatment possibility on operative risk

Vesna Ivanišević¹, Vjeran Saratlić², Sanja Marić², Radmil Marić², Branislava Ćurčić²

¹Clinic of Neurosurgery, University Clinical Center of The Republic of Srpska, Banja Luka, The Republic of Srpska, Bosnia and Herzegovina

²University hospital Foča, The Republic of Srpska, Bosnia and Herzegovina

Introduction. Intracranial aneurysms are defined as giant ones if larger than 25 mm, and they are rare intracranial lesions. They usually manifest themselves as subarachnoid hemorrhages, “mass” effect as a tumor, epilepsy or thromboembolism. After the diagnosis, computed tomography (CT), magnetic resonance imaging (MRI) and diagnostic angiography, the indication for microvascular clipping or endovascular treatment is set. The case of 78-year-old female patient with giant aneurysm of internal carotid artery (ACI) is presented here.

Case report. A 78-year-old female got an epileptic seizure for the first time in her life. The patient, suffering from heart diseases, had a history of a massive inferior infarction that occurred three months ago. After MRI of the brain and MRI angiography, the existence of the giant aneurysm of the right ICA was confirmed. Taking into account the cardiac status as well as high risk of any intervention, it was decided to continue with conservative treatment with follow-up monitoring, control of blood pressure, regularly taking drugs prescribed by internist, appropriate nutritional regime and antiepileptic drug therapy, with control MRI angiography for 6 months.

Conclusion. In spite of in-depth analyses, no consensus has been reached concerning the outcome and risk of surgical aneurysm clipping and endovascular coiling which are statistically quite similar. Only in certain cases, when there is a high risk for any treatment of giant unruptured aneurysm (age, cardiac status), as well as when tendency of the aneurysm to rupture is not strong, the follow-up and the prevention of other negative factors should be chosen.

Keywords: giant aneurysms, blood vessels of the brain, surgical clipping, endovascular coiling