

*Prikaz bolesnika*

## Déjà vu fenomen kao simptom temporalno lobarne epilepsije kod osmogodišnje djevojčice – prikaz bolesnika

**Goran Popović<sup>1</sup>,  
Ranka Mirković<sup>2</sup>,  
Dejan Bokonjić<sup>2</sup>,  
Biljana Milinković<sup>1</sup>,  
Tatjana Gavrilović Elez<sup>1</sup>**

<sup>1</sup>Univerzitetska bolnica Foča, Republika Srpska, Bosna i Hercegovina

<sup>2</sup>Univerzitet u Istočnom Sarajevu, Medicinski fakultet Foča, Republika Srpska, Bosna i Hercegovina

Primljen – Received: 19/04/2020  
Prihvaćen – Accepted: 02/06/2020

*Adresa autora:*  
Viši asistent, Goran Popović  
Njegoševa 21, 73 300 Foča, BiH  
popovicgoran\_pop@yahoo.com  
+387 65 970 894

**Copyright:** ©2020 Popović G, et al. This is an Open Access article distributed under the terms of the Creative Commons Attribution 4.0 International (CC BY 4.0) license.

### Kratak sadržaj

**Uvod.** Već viđeno (franc. déjà vu) je fenomen koji doživi dvije trećine svih ljudi. Međutim, ovaj fenomen se može javiti i u sklopu aure kod temporalne lobarne epilepsije. Smatra se da u njegovom nastanku veliku ulogu ima hipokampus, odakle potiču pražnjenja kod ovog tipa epilepsije. Neki autori smatraju da kod ovih pacijenata déjà vu fenomen nije aura već ponekad može značiti napad sâm po sebi.

**Metod.** U ovom prikazu slučaja je opisana osmogodišnja djevojčica sa ponovljenim krizama svijesti.

**Prikaz bolesnika.** Cilj ovog rada je bio prikazati slučaj osmogodišnje djevojčice koja je imala tri krize svijesti, glavobolju u čeonom dijelu i déjà vu fenomen u više navrata. Djevojčici je po prijemu uzeta anamneza, urađen fizikalni pregled i ostale dijagnostičke pretrage. Na učinjenom EEG snimku nađena je povećana elektrokortikalna epileptička aktivnost iznad desne frontotemporalne regije. U terapiju su uključeni antiepileptički lijekovi (karbapin) koja dovodi do kontrole napada.

**Zaključak.** Potrebno je misliti na temporalnu lobarnu epilepsiju kod djece koja imaju déjà vu fenomene.

**Ključne riječi:** kriza svijesti, déjà vu, dijete, epilepsija, EEG

### Uvod

Već viđeno (franc. déjà vu - DV) je fenomen koji doživi dvije trećine svih ljudi. Spada u grupu de-realizacionih sindroma zajedno sa déjà vécu (već doživljeno), déjà entendu (već slušano) i jamais vu (nikad viđeno). Na osnovu druge klasifikacije "već viđeno" spada u iluzije pamćenja [1]. Ovaj fenomen budi posebno interesovanje jer se javlja kod 97% zdravih ljudi i često je povezan sa uznemirenošću i poremećajima spavanja. Međutim, ovaj fenomen se može javiti u sklopu aure kod temporalne lobarne epilepsije, zatim može biti povezana sa šizofrenijom, Charles Bonnet-ovim sindromom i drugim bolestima [2, 3]. Déjà vu je bila povezana sa epilepsijom temporalnog režnja, a kliničke studije ukazuju na to da se kod mnogih pacijenata manifestuje jednostavnim parcijalnim napadima. DV se javlja kod 10% pacijenata koji imaju temporalnu lobarnu epilepsiju (TLE) [4]. U različitim studijama koje se bave istraživanjima déjà vu epilepsije napravljen je napredak u razumi-

jevanju ove epilepsije s kognitivnog i neuropsihološkog stajališta. Dėjà vu fenomen je prvi opisao u svojoj studiji Hughlings-Jackson's [5] u 19. vijeku kao "stanje sanjarenja". Nastaje zbog pogrešnog osjećaja poznavanja, koji nije u skladu s trenutnom kognitivnom obradom. Pacijenti imaju osjećaj da nešto sa čime se prvi put susreću su već nekada vidjeli. Autozomno dominantna forma temporalne lobarne epilepsije se ispoljava sa fokalnim napadima praćenim afazijom i poremećajima sluha, ponekad sa simptomima DV, a bez afazije ili poremećaja sluha. Više od 50% pacijenata sa TLE ima mutaciju gena LGI1 [6]. Uglavnom se smatra da TLE praćena sa DV fenomenom nastaje zbog disfunkcije parahipokampalne regije i gornjeg temporalnog girusa u blizini peririnalnog i entorinalnog korteksa kao mjesta iskustva dėjà vu [7]. Postoji još uvijek dosta polemika među kliničarima da li se DV može smatrati simptomom TLE. Jedan dio istraživača navodi da se DV može manifestovati kao prosti i kompleksni parcijalni napad ili kao aura sekundarno izazvanih kloničko toničnih napada [8].

Cilj ovog rada je bio prikazati slučaj djevojčice koja je imala tri krize svijesti, glavobolju u čeonom dijelu i dėjà vu fenomen u više navrata sa karakterističnim promjenama na EEG-u.

## Metoda

U ovom prikazu slučaja je opisana osmogodišnja djevojčica sa ponovljenim krizama svijesti koja je praćena tokom tri godine. Slučaj sadrži detaljne anamnestičke podatke, rezultate fizikalnog pregleda i različitih dijagnostičkih pretraga sa posebnim akcentom na promjene na EEG nalazu u odnosu na kliničku sliku.

## Prikaz slučaja

Djevojčica stara 8 godina dolazi na pregled zbog ponovljenih kriza svijesti. Prvo dijete iz prve trudnoće, koja je održavana. Majka je pila Dabroston zbog krvarenja. Porod u terminu, spontan, prednjačeca glavica. Dijete odmah proplakalo, nije plavilo i reanimirano. AS: 9, PTM 3550 g, PTD 51 cm. Odmah prihvatila dojk. Zbog novorođenačke žutice bila je na fototerapiji nekoliko dana. Dojena je dva mjeseca, nakon toga je

hranjena Aptamilom. Rani psihomotorni razvoj je bio uredan. Odličan je učenik. Alergiju na hranu i lijekove nije imala. Često pravi grimase očima. Redovno vakcinisana. Bolovala Varicellu. Imala je više puta upale ušiju u prve tri godine života. Zbog urođenih deformiteta stopala (pes equinovarus) još uvijek ide na fizikalnu terapiju. Povrede i padove nije imala. Majčin ujak i tetka su liječeni od epilepsije. Negiraju ostala hronična i degenerativna oboljenja u porodici.

Prva kriza svijesti kod djevojčice se desila 14.08.2017. godine. Tokom kupovine u prodavnici djevojčica se požalila na mučninu, bol u stomaku, duple slike i glavobolju. Izgubila je svijest i pala. Bila je mlitava. Nije bilo trzaja ekstremiteta. U licu je bila veoma blijeda, usne i nokti su joj bili modri. Oči su bile zatvorene, a pesnice su bile stisnute. Nije bilo pjenice na ustima, popuštanja sfinktera, niti ugriza jezika. Sve je trajalo 2-3 minute. Nakon toga je i dalje bila blijeda, ali nije bila pospana. Hospitalizovana je na dječijem odjeljenju bolnice u Zvorniku odakle je otpuštena pod dijagnozom kolapsa. Druga kriza svijesti se desila 21.11.2017. godine. U toku tuširanja majka je primijetila da djevojčica ne odgovara, oči su bile otvorene, pogled je bio usmjeren u jednom pravcu, u licu je bila veoma blijeda, a usne su bile modre. Zbog mlitavosti majka ju je pridržala da ne padne. Nije bilo pjenice na ustima, tragova ugriza i nije se umokrila. Ovaj put je epizoda trajala 4 minuta. Odvedena je u hitnu pomoć. Tokom 10-15 minuta je bila veoma usporena, majka je imala utisak kao da teško govori. Otpuštena je iz hitne pomoći bez dijagnoze. Pola sata nakon dolaska kući se ponašala uobičajeno. Majka navodi da djevojčica često tokom igre za stvari koje uradi ima osjećaj kao da ih je ranije uradila i da povremeno zna šta će se desiti. Nakon ove epizode krize svijesti je urađen EEG koji je bio uredan, kao i MRI mozga na kojem nisu nađene patološke promjene. Treća kriza svijesti se javila godinu dana od druge krize, 24.11.2018. godine. Nakon završene fizikalne terapije stopala, u igraonici je propljedadila. Bolio je stomak, imala je mučninu. Naglo je omlitavila, pričala je usporeno. Žalila se na peckanje dlanova i vrhova prstiju. U licu je bila blijeda, oči su joj bile otvorene, pogled usmjeren u jednom pravcu. Usne i nokti su bili modri. Trzaje ekstremiteta,

penice na ustima kao i popuštanje sfinktera nije imala. Sve je trajalo 2-3 minuta. Nakon ove epizode tokom 15 minuta nije mogla da stoji, žalila se da joj je glava teška. Hospitalizovana u bolnici Zvornik odakle je poslata na KBC Banja Luka, dječija klinika gdje joj je urađen EEG snimak koji je bio uredan.

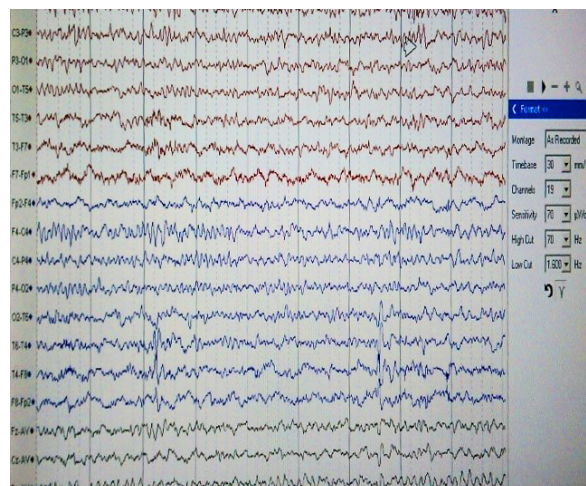
Od 2017. godine ima česte glavobolje u čeonom predjelu koje su od prije pola godine svakodnevnice. Glavobolje su jake, javljaju se tokom cijelog dana u naletima, noću je ne bude. Glavobolje nisu praćene povraćanjem i mučninom. Buka i svjetlost ne pogoršavaju glavobolju. Vid uredan. Od septembra 2018. godine ima fenomen Déjà vu koji je majci opisala prvi put nekoliko dana prije dolaska na naše odjeljenje. Fenomeni se ispoljavaju tokom časa u školi kada učiteljica nešto predaje, djevojčica ima osjećaj da je to već čula i ponekad zna šta će učiteljica reći. Majka je navela da je primijetila u posljednje vrijeme da se djevojčica odmah ne odaziva kada je zove.

Prvi put je hospitalizovana na Dječijem odjeljenju UB Foča 04-11.02.2019. godine. Djevojčica je tada detaljno obrađena. Pregledana od strane oftalmologa, kardiologa i psihologa. Svi nalazi su bili u fiziološkim granicama i u skladu sa uzraču. Urađen je EEG snimak u snu 09.02.2019. godine na kojem je nađena povišena epileptička elektrokortikalna aktivnost iznad FCP regija.

Na prijemu djevojčica je bila uzrasta 8 godina i 4 mjeseca, TT 36 kg, TV 143 cm, afebrilna, svjesna, komunikativna, orijentisana u vremenu prostoru i prema ličnostima.

Neurološki nalaz: nalaz na kranijalnim nervima je bio uredan. GMS donjih i gornjih ekstremiteta očuvana. Romberg, Mingazini i sve fine neurološke probe su bile uredne. Tetivni refleksi su živahni, simetrični, patološki se ne izazivaju. Meningealni znaci negativni. Ostali fizikalni nalaz po sistemima je bio uredan.

16.02.2019. godine ponovljen je EEG nalaz u budnom stanju. Osnovna aktivnost je dobro izražena, srednje voltaže, iregularna mješovita (dominira 8 do 9 cps, subdominira 10 cps i pojedinačnih 7 cps) u granicama normalnog za uzrast. U toku HV iznad desne FT regije registruje se fokalna specifična elektrokortikalna epileptička aktivnost (šiljak - spor talas kompleks) lakog stepena izraženosti, bez kliničkog korelata (Slika 1).



Slika 1. Šiljak – spor talas kompleksi iznad desne fronto-temporalne regije kod osmogodišnje djevojčice

Na kraju hospitalizacije odlučeno je da se sačeka sa uvođenjem terapije. Majci dat savjet da vodi dnevnik u kojem će da bilježi sve promjene kod djevojčice (glavobolje, DV fenomene i epizode odsutnosti). Dat savjet za ORL pregled sa timpanometrijom i za prevenciju napada.

Kontrolni pregled urađen 20.03.2019. godine. Od prethodnog pregleda u više navrata imala fenomene DV (da će se nešto desiti, odnosno da ono što je urađeno je već viđeno). Takođe imala povremene glavobolje koje su bile rjeđe nego ranije. Neurološki nalaz je bio uredan kao i ostali fizikalni nalazi po sistemima. Urađen kontrolni EEG nalaz u kojem je nađena povišena elektrokortikalna epileptička aktivnost iznad desne TPO regije, lakog stepena izraženosti.

U terapiju postepeno uveden Karbapin tbl 200 mg 2x1 tbl uz prethodnu kontrolu krvne slike i osnovnih biohemijskih nalaza koji su bili uredni.

Na sljedeći kontrolni pregled dolazi 03.08.2019. godine. Tokom jula 2019. godine u dva navrata imala tegobe. Prvi put je imala utisak da se prilikom gledanja slika pomiče lijevo-desno u trajanju od par sekundi. Bila je svjesna, nije imala slabosti i nije padala. Drugi put je imala utisak kao da će „slike početi da se pomjeraju i da će pasti, ali se nije desilo“. Bila je blijeda i sve opisano je trajalo 2-3 minuta. Redovno uzimala terapiju. U početku uzimanja terapije smjenjivali su se periodi tuge i nervoze, povremeno je bila agresivna. Kontrolni nivo karbamazepina u krvi je bio ispod donje granice referentnih vrijednosti 22,3 (25,4-50,8).



Na pregledu se ponaša uobičajeno, a posljednjih nekoliko dana se umokri u krevet. Unazad nekoliko mjeseci nema glavobolje. Neurološki nalaz i ostali fizikalni nalazi po sistemima uredni. Na kontrolnom EEG snimku koji je rađen u budnom stanju osnovna aktivnost dobro izražena, srednje voltaže, iregularna mješovita (dominira 9 cps, subdominira 7 do 8 cps) u granicama normalnog za dob. U toku HV se u nekoliko navrata registruje u manjim grupama generalizovana, nespecifična, neritmična Theta aktivnost. Nema jasne diferencijacije strana, niti epi-grafo elemenata. Terapija Karbamazepinom je povećana na 2x1,5 tbl. a 200 mg.

Nakon mjesec dana nivo lijeka je ponovo kontrolisan, i bio je uredan. Od tada do danas, dijete je dobro, bez kriza svijesti i bez DV fenomena. Redovno uzima terapiju.

## Diskusija

Osnovni mehanizam u patogenezi TLE je gubitak inhibitornih GABA - ergičnih interneurona lociranih u Cornu Ammonis 1 ili CA 1 regionu hipokampusa. Ovaj region mozga je najosjetljiviji na hipoksična oštećenja. S obzirom da je hipokampus stanica za ulaz novih informacija u mozak, ovaj gubitak inhibicije može dovesti do brzih i boljih kognitivnih sposobnosti. Ulazne informacije u hipokampusu (koji je primarna stanica u tzv. Papezovom krugu za memoriju) lakše će se prenositi u moždani korteks pri čemu gubitak pomenute inhibitorne kontrole kod pacijenata sa TLE može biti uzrok njihove genijalnosti. Neki genijalni stvaraoci (Dostojevski, van Gog, japanski naučnik i biolog Minakata Kumagusu i Jovanka Orleanka) su imali različite kliničke manifestacije TLE što ukazuje da različite strukture nervnog sistema imaju ulogu u patogenezi TLE. Dostojevski je imao periode euforije, van Gog periode bijesa i tuge, Kumagusu DV fenomen, a Jovanka Orleanka slušne halucinacije i periode euforije [9]. Što se tiče genske etiologije, postoje dva tipa epilepsije temporalnog režnja koje se nasljeđuju autozomno dominantno: familijarna epilepsija s napadima iz mezijalnog dijela temporalnog režnja i familijarna epilepsija s napadima iz lateralnog dijela temporalnog režnja. Familijarna epilepsija s napadima iz mezijalnog dijela

temporalnog režnja je udružena sa poremećajem strukture mozga koji se manifestuje kao skleroza hipokampusa. Receptor za interleukin - IL1 $\beta$ , proinflamatorni citokin je veoma eksprimiran u hipokampusu. Moguće je da genski polimorfizam IL1 $\beta$  povećava sklonost razvoju skleroze hipokampusa, febrilnih konvulzija i TLE, kao i polimorfizam GABA- receptora. Prodinorfin je genski produkt gena PDYN koji ima antikonvulzivni učinak i, vjerovatno, učestvuje u modulaciji sklonosti razvoju TLE. Mutacija PDYN povećava rizik za pojavu febrilnih konvulzija i teškog oblika TLE. Familijarna epilepsija s napadima iz lateralnog dijela temporalnog režnja uzrokovana je mutacijom gena LGI1 na hromozomu 10q 22-24. Gen LGI1 (inaktivirani činilac glioma 1 bogat leucinom) učestvuje u regulaciji rasta, adhezije i migracije ćelija. LGI1 se još naziva i epitempin. Moguće je da mutacija LGI1 uzrokuje diskretne poremećaje migracije neurona u prvoj i drugoj vijuzi temporalnog režnja, pa time i epileptogenezu [10].

Glavno pitanje koje se postavlja jeste uloga i značaj DV fenomena u temporalnoj epilepsiji. Dosta autora smatra da je DV neurološki analog konvulzivnih pražnjenja koji se javljaju u psihosomatskim zonama [1]. Spatt i saradnici su predstavili hipotezu da su hipokampus i prefrontalna regija mozga odgovorne za prepoznavanje novih informacija i njihovo povezivanje sa prethodnim iskustvima [11]. Parahipokampalna regija koordiniše funkciju ovih poređenja i poremećaj u ovim strukturama dovodi do fenomena da nova informacija izgleda poznato. Zaključeno je da DV nastaje zbog oštećenog kontakta između struktura neokorteksa i medijalnog temporalnog lobusa kada slabi uticaj korteksa, npr. tokom spavanja ili umora. EEG nalazi kod pacijenata i zdravih ljudi ukazuju na mogućnost pojave dvije vrste DV fenomena, patoloških i fizioloških [12]. Brazdil i saradnici su u svojoj studiji dokazali metodom morfometrije da postoji razlika u strukturi mozga kod pacijenata koji imaju DV fenomen i koji ga nemaju. Oni su pokazali da u nekim subkortikalnim strukturama-meziotemporalnim ima manje sive moždane mase kod pacijenata koji imaju DV fenomen [13]. Razlika između zdravih osoba i pacijenata sa epilepsijom koji imaju DV fenomen je u tome što se promjene kod zdravih

dešavaju u malim ograničenim zonama hipokampalne regije koji ne dovode do pražnjenja koja se vide na EEG i imaju klinički korelat. Kod bolesnih dolazi do masivnog pražnjenja neurona u ovoj regiji koja dovodi do parcijalnih psihogenih konvulzija. Vlasov i saradnici su naveli da se promjene koje dovode do DV fenomena uglavnom javljaju u desnoj hemisferi. Na EEG su vidljivi šiljak talas kompleksi u trajanju od 8 sec. praćeni sporim ritmom. Autori navode da je moguće da promjene ne nestaju specifično u jednoj hemisferi već da je problem u interakciji između hemisfera. PET i SPECT studije su dokazale da postoje oblasti sa smanjenim metabolizmom u temporalnom lobusu [12, 14, 15]. TLE neuroni najviše pogođeni u CA1 i CA3 zoni i zoni girusa dentatusa. Ekstahipokampalne zone, piriformna zona, amigdala i entorinalni korteks, koji su odgovorni za stvaranje DV fenomena, su takođe uključeni u cijeli proces. Model oštećenja i umiranja neurona i sinaptička reorganizacija predstavlja fundamentalni mehanizam u nastanku epilepsije. Reorganizacija neuralnih mreža u DV odgovornim zonama može dovesti do pojave fenomena i bez patoloških procesa u ovim oblastima [16]. Pacijent prikazan u našem slučaju ima promjene na EEG-u koje su lokalizovane u temporalnoj regiji u desnoj hemisferi što odgovara prikazu jednog dijela autora [6]. Promjene na EEG-u su javljaju po tipu talas-šiljak

kompleksa i praćene su sporim ritmom što je po opisu jednog dijela autora karakteristično za temporalnu epilepsiju. U kliničkoj slici kod djevojčice čiji slučaj je prikazan, pojavljuju se simptomi karakteristični za afekciju temporalne regije uz prisutne DV fenomene (nove događaje vidi kao već viđene, ima pomjeranja slika i osjećaj da će nešto desiti). Kod našeg pacijenta DV fenomeni se više pojavljuju kao manifestacije epilepsije, a ne kao aura prije epi napada.

## Zaključak

DV često prati simptomatske fokalne epilepsije, ali može biti prateći simptom svih tipova epilepsija i ispoljava se u sastavu jednostavnih parcijalnih napada ili kao dio generalizovanih epi napada. Važan kriterijum za postavljanje dijagnoze TLE je dinamika DV fenomena koji često rastu u frekvenciji i trajanju uz pojavu negativnih emocija kod pacijenta. Na EEG-u, DV počinje u temporalnom lobusu sa talas šiljak-talas kompleksima koji se nastavljaju sporom aktivnošću. Naš pacijent je imao promjene na EEG-u tipične za DV u desnoj temporalnom lobusu. Napadi su bili parcijalni kompleksni. Nakon uvođenja Karbamazepina došlo je do kontrole napada. Djevojčica uzima i dalje terapiju, njen psihomotorni razvoj je uredan. Potrebno je misliti na temporalnu lobarnu epilepsiju kod djece koja imaju déjà vu fenomene.

## Literatura

1. Illman N, Butler CR, Souchay C, Moulin CJA. Déjà experiences in temporal lobe epilepsy. *Epilepsy Res Treat* 2012;2012:539567. doi: 10.1155/2012/539567.
2. Brown AS. A review of the déjà vu experience. *Psychol Bull* 129 (2003);129:393–413.
3. Warren-Gash C, Zeman A. Short report: is there anything distinctive about epileptic déjà vu? *J Neurol Neurosurg Psychiatry* 2014;85(2):143–7.
4. Palmieri A, Gloor P. The localizing value of auras in partial seizures: a prospective and retrospective study. *Neurology* 1992;42:801–08.
5. Hughlings-Jackson J. On a particular variety of epilepsy ("intellectual aura"), one case with symptoms of organic brain disease. *Brain* 1888;11(2):179–207.
6. Striano P, Gambardella A, Coppola A, Di Bonaventura C, Bovo G, Diani E, et al. Familial mesial temporal lobe epilepsy (FMTLE): a clinical and genetic study of 15 Italian families. *J Neurol* 2008;255:16–23.
7. Guedja E, Aubert S, McGonigal A, Mundler O, Bartolomei F. Déjà-vu in temporal lobe epilepsy: metabolic pattern of cortical involvement in patients with normal brain MRI. *Neuropsychologia* 2010;48(7):2174–81.
8. Ide M, Mizukami K, Suzuki T, Shirashi H. A case of temporal lobe epilepsy with improvement of clinical symptoms and single photon emission computed tomography findings after treatment with clobazepam. *Psychiatry Clin Neurosci* 2000;54:595–7.

9. Taghipour M, Derakhshan N, Saffarian A. At eternity's gate: temporal lobe epilepsy and the genius of Vincent van Gogh. *Psychiatr Danub* 2019;31(3):374-6.
10. N. Barišić i sar. *Pedijatrijska neurologija*. Zagreb: Medicinska naklada; 2009.
11. Spatt JMD. Déjà vu: possible parahippocampal mechanisms. *J Neuropsychiatry Clin Neurosci* 2002;14:6-10.
12. Vlasov PN, Chervyakov AV. The value of déjà vu phenomenon in healthy people. *Neurology, Neuropsychiatry, Psychosomatics*. 2009;1(2):53-57.
13. Brázdil M, Marečeka R, Urbáneka T, Kašpáreka T, Mikla M, Rektora I, et al. Unveiling the mystery of déjà vu: the structural anatomy of déjà vu. *Cortex*, 2012;48(9):1240-3.
14. Bartolomei F, Barbeau E, Gavaret M, Guye M, McGonigal M, Régis J, et al. Cortical stimulation study of the role of rhinal cortex in déjà vu and reminiscence of memories. *Neurology* 2004;63(14):858-64.
15. Takeda Y, Kurita T, Sakurai K, Shiga T, Tamaki N, Koyama T. Persistent déjà vu associated with hyperperfusion in the entorhinal cortex. *Epilepsy Behav* 2011;21(2):196-9.
16. Ben-Ari Y, Crepel V, Represa A. Seizures beget seizures in temporal lobe epilepsies: the boomerang effects of newly formed aberrant kainatergic synapses. *Epilepsy Curr* 2008;8:68-72.

## Déjà vu phenomenon as symptom of temporal lobe epilepsy in eight-year-old girl – a case report

Goran Popović<sup>1</sup>, Ranka Mirković<sup>2</sup>, Dejan Bokonjić<sup>2</sup>, Biljana Milinković<sup>1</sup>, Tatjana Gavrilović Elez<sup>1</sup>

<sup>1</sup>University Hospital Foca, The Republic of Srpska, Bosnia and Herzegovina

<sup>2</sup>University of East Sarajevo, Faculty of Medicine, Foca, The Republic of Srpska, Bosnia and Herzegovina

**Introduction.** Déjà vu (franc. Déjà vu) is a phenomenon experienced by two thirds of all people. However, this phenomenon can follow aura during the temporal lobe epilepsy. It is believed that it originates from hippocampus, which plays a major role in generating epileptic discharges. Some authors emphasize that in these patients déjà vu phenomenon is not an aura but rather it sometimes refers to the attack itself.

**Method.** In this case report, an eight-year-old girl suffering from repeated crisis of consciousness is described.

**Case report.** The aim of the study was to present the case of an eight-year-old girl who underwent three crisis of consciousness, headache behind the forehead as well as the repeated déjà vu phenomenon. The girl was hospitalized, after which medical history was taken and physical examination, as well as other diagnostic tests, were performed. EEG recording revealed an increased electrocortical epileptic activity above the right fronto-temporal region. An antiepileptic therapy (Karbapin) leading to attack control was introduced.

**Conclusion.** It is necessary to give temporal lobe epilepsy in children with déjà vu phenomenon serious consideration.

**Keywords:** crisis of consciousness, déjà vu, child, epilepsy, EEG