

*Prikaz slučaja*

## Orbitalne komplikacije akutnog rinosinuzitisa kod dece - prikaz slučaja

**Ljiljana Krsmanović<sup>1,2</sup>,  
Siniša Šolaja<sup>1,2</sup>,  
Vladimir Turuntaš<sup>1,2</sup>**

<sup>1</sup>Univerzitetska bolnica Foča, Republika Srpska, Bosna i Hercegovina

<sup>2</sup>Univerzitet u Istočnom Sarajevu, Medicinski fakultet, Foča, Republika Srpska, Bosna i Hercegovina

Primljen – Received: 21/05/2020  
Prihvaćen – Accepted: 29/05/2020

*Adresa autora:*  
Asistent Ljiljana Krsmanović,  
Mlade bosne 4, 73300 Foča  
+38765/350-520  
ljiljanakrsmanovic85@gmail.com

**Copyright:** ©2020 Krsmanović Lj, et al. This is an Open Access article distributed under the terms of the Creative Commons Attribution 4.0 International (CC BY 4.0) license.

### Kratak sadržaj

**Uvod.** Akutni rinosinuzitisi (ARS) predstavljaju hetoregenu grupu zapaljenskih oboljenja sluzokože nosa i pneumatskih šupljina u kostima lica i lobanje. Rinosinuzitis je najčešća bolest u Sjedinjenim Američkim Državama. Procenjeno je da preko 30 miliona stanovnika godišnje ambulantno poseti lekara zbog ovog stanja, kao i da prosečno svaka šesta odrasla osoba oboli od ARS. Među svim komplikacijama ARS, preko 91% su orbitalne komplikacije (engl. orbital complications-OC) sa prosečnom prevalencom 6% i većom incidencom kod dece u odnosu na odrasle.

**Prikaz bolesnika.** Dvanaestogodišnji dečak, u pratnji majke, je zbog naglo nastalog, crvenog i bolnog otoka oba očna kapka levog oka, bola u levom oku i povišene temperature do 38,5°C hitno upućen u otorinolaringološko odeljenje Univerzitetske bolnice Foča. Nakon urađene laboratorijske i CT imidžing dijagnostike, pregleda oftalmologa i stacionarnog kliničkog nalaza nakon 36h od ordinirane parenteralne trojne antibiotske terapije, pacijent je upućen u ustanovu tercijarnog tipa radi daljeg lečenja. Isto je sprovedeno konzervativno, tokom šest dana hospitalizacije.

**Zaključak.** Inicijalno lečenje orbitalnih komplikacija u dečijem uzrastu je konzervativno. Lečenje treba započeti empirijski, trojnom antibiotskom terapijom. Izbor antibiotika i protokoli lečenja u pedijatrijskoj populaciji još uvek nisu usaglašeni. Ali, ako nakon 36-48h od započetog konzervativnog lečenja klinički odgovor izostaje, bez obzira na stadijum orbitalne komplikacije, hiruško lečenje je apsolutno indikovano.

**Ključne reči:** akutni rinosinuzitis, orbitalne komplikacije, deca, lečenje

### Uvod

Akutni rinosinuzitisi (engl. Acute Rhinosinusitis-ARS) su grupa zapaljenskih oboljenja sluzokože nosa i pneumatskih šupljina u kostima glave. Preko 30 miliona stanovnika godišnje u Sjedinjenim Američkim Državama poseti lekara zbog ovog stanja, a prosečno svaka šesta odrasla osoba oboli [1]. Predškolska deca godišnje mogu imati 14 epizoda virusnih infekcija gornjeg disajnog puta, a čak 5-10% se komplikuje ARS [2,3].

Među svim komplikacijama ARS, preko 91% su orbitalne komplikacije (engl. orbital complications-OC) sa prosečnom prevalencom 6% i većom incidencom kod dece u odnosu na odrasle [2].

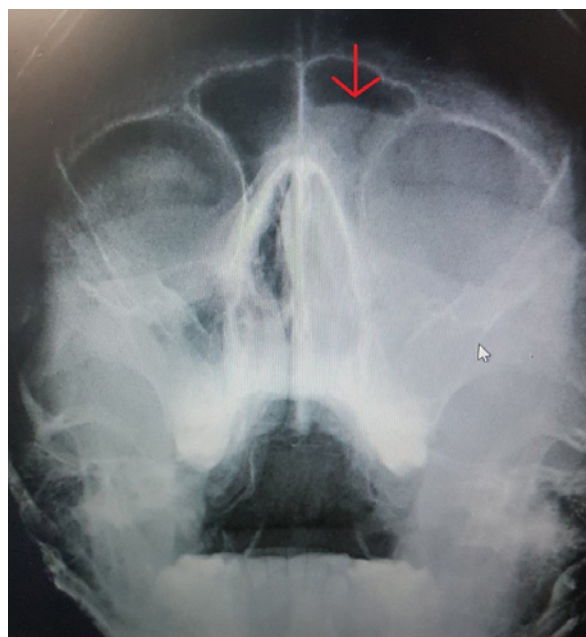U ovom radu ćemo predstaviti slučaj pacijenta kojeg smo hospitalno lečili zbog orbitalne komplikacije ARS.

## Prikaz slučaja

Dvanestogodišnji pacijent u pratnji majke, nakon ambulantnog oftalmološkog pregleda i urađene klasične radiografije sinusa (Slika 1) u regionalnom Domu zdravlja, zbog naglo nastalog, crvenog i bolnog otoka oba očna kapka levog oka, bola u levom oku i povišene temperature do 38,5°C, hitno upućen u Otorinolaringološko odeljenje Univerzitetske bolnice Foča, gde je i primljen. Navedene tegobe su nastale na dan prijema.

Dva dana pre, pacijent je imao osećaj zapešnosti nosa uz purulentnu sekreciju, slivanje sekreta iz nosa niz zadnji zid ždrebla, kašalj sa iskašljavanjem gusto-belog sekreta, čeonu glavobolju koja se intenzivirala pri saginjanju glave i subfebrilnu temperaturu (do 37,5°C). Koristio je antibiotik iz grupe Cefalosporina I generacije. Slične tegobe nije imao ranije. Majka je negirala postojanje alergija, mogućnost traume ili ujeda insekta.

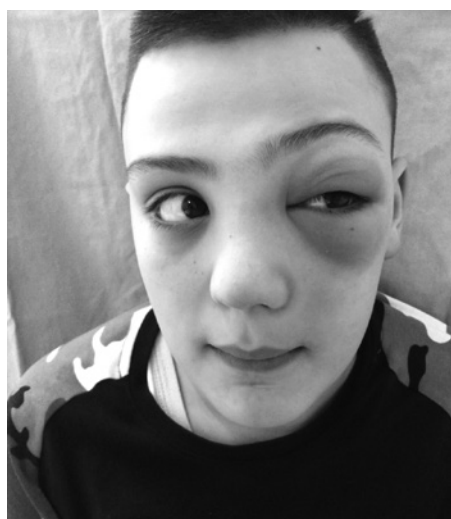Pri kliničkom pregledu uočen je bolan i hiperemičan edem oba očna kapka levog oka, sužena rima oculi i hemoza konjunktive. Meka tkiva levog obraza su bila lako edematozna i hiperemična uz istostranu bolnu osetljivost izlazišta oba orbitalna nerva, a u projekciji čeonih sinusa perkutorno bolna osetljivost. Endonazalno obostrano imao je purulentan sadržaj uz edem i hiperemiju sluzokože nosa. Orofaringoskopski je bio izražen postnazalni drip. Ostali klinički otorinolaringološki nalazi bili su uredni. Objektivno, pacijent je



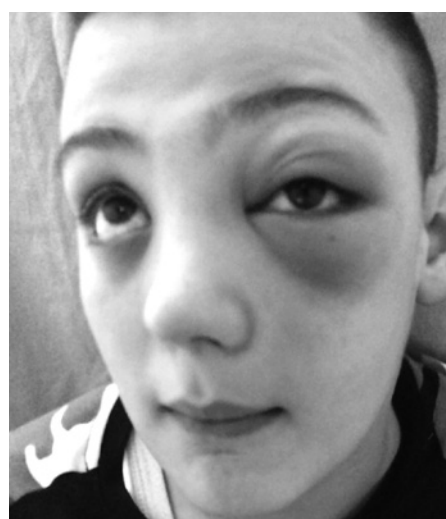**Slika 1.** Klasični radiografski snimak paranazalnih sinusa. Smanjena transparentnost svih sinusa sa nivoom tečnosti u levom frontalnom sinusu (crvena strelica)

bio dobrog opšteg stanja, bez neuroloških simptoma i znakova intrakranijalne proširenosti patološkog procesa.

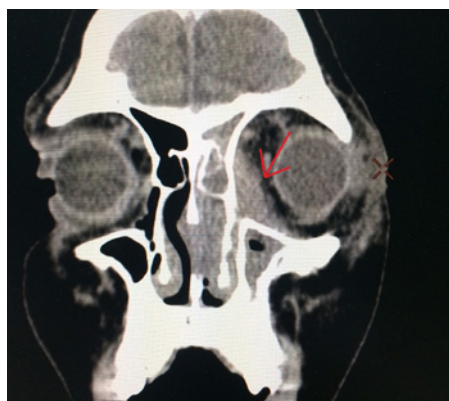Nalaz oftalmologa na prijemu ukazivao je na očuvan motilitet desnog oka, dok je levo oko zaostajalo u motilitetu pri pogledima na gore i levo (Slike 2a i 2b). Nalaz na prednjem segmentu oka, očnom dnu i očni pritisak su bili uredni obostrano. Pri egzofthalmometriji protruzija levog bulbusa po Hertelu je iznosila 20 mm, basis



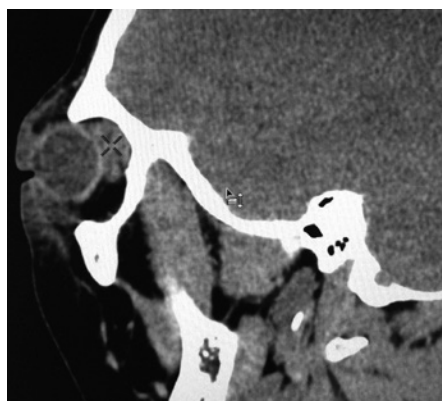**Slika 2a.** Ispitivanje motiliteta bulbusa pri oftalmološkom pregledu - zaostajanje motiliteta levog oka pri pogledu u levo. Prisutan otok donjeg i gornjeg kapka levog oka



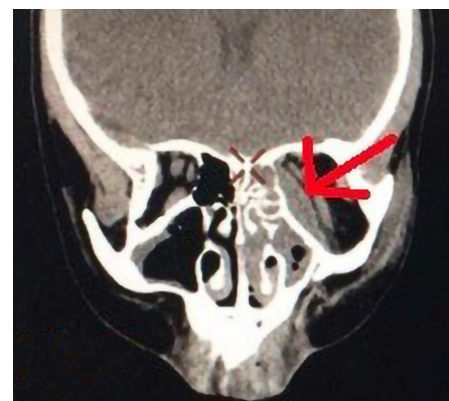
**Slika 2b.** Ispitivanje motiliteta bulbusa pri oftalmološkom pregledu - zaostajanje motiliteta levog oka pri pogledu ka gore. Prisutan otok donjeg i gornjeg kapka levog oka



**Slika 3a.** Kompjuterizovana tomografija paranazalnih sinusa (CT PNS) i orbita sa kontrastom - koronarni presek, levostrani pansinuzitis sa vretenastom promenom veličine 33x9x23mm uz medijalni zid orbite (crvena strelica)



**Slika 3b.** Kompjuterizovana tomografija paranazalnih sinusa (CT PNS) i orbita sa kontrastom - mediasagitalni presek levo orbite, crvenim crticama označena inflamirana heterogena kolekcija (apsces)



**Slika 3c.** Kompjuterizovana tomografija paranazalnih sinusa (CT PNS) i orbita sa kontrastom - aksijalni presek, uz medijalni zid levo orbite vretenasta inflamirana kolekcija (crvena strelica)

110 mm (desni bulbus 17 mm). U terapiji je propisana suspenzija (Tobramicin sa Dexametasonom) u levo oko.

Na prijemu, bris nosa nije uzorkovan jer je pacijent već koristio antibiotik. U laboratorijskim analizama su uočene povišene vrednosti zapaljenskih parametara koje su sugerisale da je u pitanju bakterijska infekcija (dvocifreno ubrzana sedimentacija u prvom satu uz leukocitozu sa skretanjem diferencijalne krvne slike u levo). Vrednosti C-reaktivnog proteina u serumu su iznosile 96mg/L (referentne vrednost C reaktivnog proteina do 6mg/L).

Na kompjuterizovanoj tomografiji (engl. computed tomography-CT) sinusa i orbita sa kontrastom bili su evidentni znaci levostranog pansinuzitisa sa gustim sadržajem u istim. Uz medijalni zid orbite detektovana je vretenasta promena veličine 33x9x23 mm koja je pokazivala inflamatorne i apscedirajuće CT karakteristike (Slike 3a, 3b i 3c). Ostali nalazi na CT snimku su bili uredni.

U toku hospitalizacije, pacijentu je ordinirana parenteralna trojna antibiotska terapija (Cefalosporini III generacije, Aminoglikozidi i Metronidazol) uz ostalu simptomatsku i lokalnu endonazalnu dekongestivnu terapiju. S obzirom na stacionaran klinički nalaz 24 sata od hospitalizacije, doneta je odluka da se dalje lečenje nastavi u ustanovi tercijarnog nivoa. Po prijemu u istu, na osnovu konzilijarne odluke (otorinolaringolog, pedijatar i infektolog), doneta je odluka o reviziji

antibiotske terapije (antibiotik iz grupe aminoglikozida zamenjen je antibiotikom iz grupe glikopeptida) i daljem konzervativnom tretmanu. Isti je sproveden tokom narednih šest dana. Na otpustu je došlo do potpune regresije kliničkog nalaza, a laboratorijski parametri su bili u referentnim vrednostima.

## Diskusija

U našem radu smo predstavili dečaka sa kliničkim i radiološkim znacima II i početnim znacima III stadijuma OC leve orbite (prema Chendlerovoj klasifikaciji OC), sekundarno nastali usled ARS. Bolest je nastala u periodu zime, a prethodila joj je akutna infekcija gornjih respiratornih puteva.

Klasifikacija orbitalnih komplikacija ARS je osnovana 1937. godine od strane Huberta i do danas je pretrpela nekoliko revizija. Smith i Spencer su 1948, a zatim Chandler i saradnici 1970. godine, publikovali novu podelu koja klasifikuje težinu komplikacije, ali ne i fazu bolesti [2, 4]. Chendlerova podela OC obuhvatala je 5 stadijuma: I - inflamatorni otok očnih kapaka, II - orbitalni celulitis, III - subperiostealni apsces, IV - orbitalni apsces i V - tromboza kavernoznog sinusa. Prvi stadijum je kasnije od strane Monoleya preimenovan u preseptalni celulitis. Chandlerovu klasifikaciju su 1977. modifikovali Mortimore i Wormald nazivajući je "sistem klasifikacije bolnice Groote Schuur". Konačno, Velasco e Cruz i saradnici su dali podelu OC na orbitalni celu-

litis, subperiostealni apsces i orbitalni apsces [4, 5]. Ipak, Chendlerov i Monoleyov sistem klasifikacija su i danas najčešće primenjivani u praksi.

U pedijatrijskoj populaciji OC akutnog rinosinuzitisa su najčešće u uzrastu od 9-15 godina, naročito u zimskim mesecima kada je veća učestalost i infekcija gornjeg respiratornog trakta [3, 6, 7]. Preseptalni i orbitalni celulitis se češće javljaju kod dece nego kod odraslih, sa predominacijom preseptalnog celulitisa skoro tri puta u odnosu na orbitalni celulitis [8]. Za razliku od orbitalnog celulitisa, koji je više zastupljen među muškim polom, preseptalni celulitis pokazuje podjednaku polnu distribuciju [7]. Orbitalni celulitis je skoro uvek sekvela sinuzitisa, i to najčešće infekcija "ipsilateralnog" etmoiditisa, dok se preseptalni celulitis češće javlja udružen sa infekcijama kože [8]. U odnosu na novorođenčad, deca u uzrastu između 9-15 godina imaju 13 puta veću verovatnoću da razviju OC. Razlog predominacije muškog pola nije u potpunosti poznat. U literaturi dominira hipoteza o povećanoj vaskularizaciji diploičnih kostiju u odnosu na ženski pol [2]. Međutim, prognoza ove bolesti kod dece je bolja u odnosu na odrasle. Brza dijagnostika i adekvatno lečenje su prediktor ishoda i sprečavanja pogubnih posledica koje mogu da rezultiraju trajnim slepilom i intrakranijalnom propagacijom [8].

Preseptalni i orbitalni celulitis su najčešće uzrokovani gram negativnim aerobnim (bakterije iz grupe Streptokoka i Stafilokoka) i gram pozitivnim anaerobnim mikroorganizmima (*Actinomyces species*, *Haemophilus influenzae* i *Eikenella corrodens*). Među najzastupljenijim uzročnicima subperiostealnog i orbitalnog apscesa su predstavnici aerobne i anaerobne (*Staphylococcus aureus*, *Streptococcus spp.* i *Haemophilus influenzae*) ili orofaringealne flore (najčešće *Peptostreptococcus*, *Fusobacterium*, *Bacteroides* i *Prevotella species*) [9]. U razvijenim zemljama, poslednjih decenija beleži se trend manje incidence OC kod novorođenčadi i dece uzrasta ispod 9 godina, što se objašnjava imunizacijom heptavalentnom pneumokoknom vakcinom i vakcinacijom protiv *Haemophilus influenzae* tip b [2, 7, 9]. Ovaj trend korelira sa povećanjem incidence *Staphylococcus aureus* kao i metilicilin rezistentog *Staphylococcus aureus* (MRSA) ne samo kod OC,

već i kod rinosinuzitisa uopšte. Takođe, sa ovim u vezu dovodi se i porast slučajeva uzrokovanih *Streptococcus milleri* (*Streptococcus anginosus* grupe) i *Staphylococcus pyogenes* [9].

OC su uglavnom posledica invazije upalnog procesa iz sinusa u orbitalnu šupljinu [10]. Patogeneza rinosinusogenih komplikacija u literaturi nije u potpunosti razjašnjena do kraja. Kao mogući mehanizmi upale orbitalne šupljine opisani su kongenitalne i druge dehiscencije u koštanom zidu laminae papiracea, erozija zida sinusa usled sekundarne nekroze kosti, hematogena diseminacija putem brojnih gornjih i donjih oftalmičnih valvularnih vena, kao i anatomske razlike uslovljene uzrastom [10, 11]. Za razliku od odraslih, kod kojih OC nastaju kao posledica akutnog frontalnog rinosinuzitisa, kod dece uglavnom nastaju tokom akutnog etmoiditisa zato što se razvoj forontalnih (i maksilarnih sinusa) završava sa 10-12 godina, dok je etmoidalni labirint dobro razvijen i pneumatizovan još na rođenju. Lamina papiracea je tanja i poroznija kod dece, a vene koje iz etmoida polaze kroz orbitu mogu doprineti hematogenoj diseminaciji u antero i retrogradnom smeru. Pored toga, nosna šupljina kod dece je uža, a sluzokoža gracilna. Sve su to razlozi koji doprinose većoj učestalosti OC u pedijatrijskoj populaciji [10, 12].

Pored ovog, u literaturi su opisani i drugi patogenetski mehanizmi: širenja infekcije iz susjednih anatomske strukture, kožna ili orbitalna trauma, oftalmološka hirurgija, ujed insekta ili kožna oboljenja [7].

Periorbitalni celulitis se klinički prezentuje jednostranim bolnim i crvenim otokom očnih kapaka. Osoba ima očuvan vid i može bezbolno da pomera oko. Postseptalnu zahvaćenost karakteriše progredirajući edem i bol u oku pri pokretima, oslabljen vid, duple slike i ezgoftalmus. Prisustvo hemoze znak je širenja infekcije u adneksne oka. Iako su proptoza i oftalmoplegija snažni prediktori progresije bolesti, CT sinusa ne može uvek diferencirati orbitalni celulitis od apscesa. S druge strane, u Chendlerovom stadijumu III kod čak 50% slučajeva OC proptoza i oftalmoplegija mogu da izostanu. Stoga, većina autora predlaže komplementarnost kliničkog i radiološkog nalaza [12].

U literaturi ne postoje utvrđene smernice

za lečenje OC u pedijatrijskoj populaciji. Za inicijalnu procenu i trijažu pacijenata predlaže se multidisciplinarni pristup. Međutim, ne postoje univerzalni algoritmi za svaki stadijum OC koji bi se odnosili specifično na svakog pacijenta, kao ni jasno definisane indikacije za konzervativni ili hiruški tretman [8].

Generalni konsenzus za inicijalno lečenje preseptalnog i postseptalnog orbitalnog celulitisa kod dece je konzervativni tretman. Lečenje treba započeti empirijskom primenom trojne antibiotike terapije [8]. Izbor kombinacije antibiotika u literaturi nije usaglašen, najčeće se lečenje započinje primenom antibiotika iz grupe cefalosporina III generacije (Ceftriaxon) sa Metronidazolom uz Amoxicilin sa Klavulonatskom kiselinom, ili Vankomicin sa Ceftriaxonom i Piperacilin-tazobactamom [9].

Indikacije za hiruško lečenje subperiostealnog apscesa varijaju. Podaci iz literature sugerišu da subperiostealni apsces kod dece nije apsolutna indikacija za hitno hiruško lečenje [8], naročito kod mlađih i kod apscesa <0,5 cm. Jabarin i saradnici su nedavno opisali da mališani u odma-

krom stadijumu OC imaju visok nivo pozitivnog odgovora na konzervativni tretman u poređenju sa decom iz odrasle grupe [5].

Ipak, ako su sve mere u konzervativnom lečenju sprovedene adekvatno, a klinički odgovor izostaje nakon 36-48h od započinjanja konzervativnog tretmana, hiruška intervencija je apsolutno indikovana bez obzira o kom stadijumu OC je reč. Pre izvođenja hiruške intervencije treba razmotriti ponavljanje radiološkog imidžinga [8].

## Zaključak

Dakle, OC akutnog sinuzitisa su oboljenja ozbiljnije patologije koja i u eri potentnih antibiotika doprinose povećanju stope morbiditeta u dečijoj populaciji i narušavanju kvaliteta života. Imajući u vidu nepredvidiv tok, mogućnost gubitka vida i životnu ugroženost, rana dijagnoza, agresivno lečenje i multidisciplinarni pristup su ključni u smanjenju fatalnih posledica.

*Potpisana saglasnost roditelja za fotografisanje i objavljivanje u naučnom radu.*

**Izvor finansiranja.** Autori nisu dobili sredstva namijenjena ovom istraživanju.

**Etičko odobrenje.** Etički komitet Medicinskog fakulteta u Foči odobrio je studiju, a svi ispitanici su dali svoju saglasnost za učešće u studiji. Istraživanje je sprovedeno u skladu sa Helsinškom deklaracijom.

**Sukob interesa.** Autori izjavljuju da nemaju sukob interesa.

**Funding source.** The authors received no specific funding for this work.

**Ethical approval.** The Ethic Committee of the Faculty of Medicine in Foča approved the study, and informed consent was obtained from all individual respondents. The research was conducted according to the Declaration of Helsinki.

**Conflicts of interest.** The authors declare no conflict of interest.

## Literatura

1. Coudert A, Ayari-Khalfallah S, Suy P, Truy E. Microbiology and antibiotic therapy of subperiosteal orbital abscess in children with acute ethmoiditis. *Int J Pediatr Otorhinolaryngol* 2018;106:91–5.
2. Levy DA, Pecha PP, Nguyen SA, Schlosser RJ. Trends in complications of pediatric rhinosinusitis in the United States from 2006 to 2016. *Int J Pediatr Otorhinolaryngol* 2020;128:109695.
3. Schollin Ask L, Hultman Dennison S, Stjärne P, Granath A, Srivastava S, Eriksson M, et al. Most preschool children hospitalised for acute rhinosinusitis had orbital complications, more common in the youngest and among boys. *Acta Paediatr* 2017;106(2):268–73.
4. Çelik M, Kaya K-H, Yegin Y, Olgun B, Kayhan F-T. Anatomical Factors in Children with Orbital Complications Due to Acute Rhinosinusitis. *Iranian Journal of Otorhinolaryngology* 2019;31(106):289.
5. Jabarin B, Marom T, Gavriel H, Eviatar E, Pitaro J. Orbital complications secondary to acute rhinosinusitis in toddlers: A unique age group. *Int J Pediatr Otorhinolaryngol* 2019;121:46–9.
6. Gupta S, Sharma S. Orbital Cellulitis: Defining Multidisciplinary Approach as the Need of the Hour. *Indian J Otolaryngol Head Neck Surg* 2019;71(4):464–9.
7. Santos JC, Pinto S, Ferreira S, Maia C, Alves S, da Silva V. Pediatric preseptal and orbital cellulitis: a 10-year experience. *Int J Pediatr Otorhinolaryngol* 2019;120:82–8.

8. Wong SJ, Levi J. Management of pediatric orbital cellulitis: a systematic review. *Int J Pediatr Otorhinolaryngol* 2018;110:123–9.
9. Mahalingam S, Hone R, Lloyd G, Grounds R, Shamil E, Wong G, et al., editors. The management of periorbital cellulitis secondary to sinonasal infection: a multicenter prospective study in the United Kingdom. *International Forum Allergy & Rhinology* 2020;10(6):726–37.
10. Tachibana T, Kariya S, Orita Y, Nakada M, Makino T, Haruna T, et al. Factors that prolong the duration of recovery in acute rhinosinusitis with orbital complications. *Acta Oto-Laryngologica* 2019;139(1):52–6.
11. Al-Salam P. Prevalence of orbital complications in acute rhinosinusitis. *Int J of Multidisciplinary and Current research*. 2016;4:1251–55.
12. Torretta S, Guastella C, Marchisio P, Marom T, Bosis S, Ibba T, et al. Sinonasal-related orbital infections in children: a clinical and therapeutic overview. *J Clin Med* 2019;8(1):101.

## Orbital complications of acute rhinosinusitis in children - case study

Ljiljana Krsmanović<sup>1,2</sup>, Siniša Šolaja<sup>1,2</sup>, Vladimir Turuntaš<sup>1,2</sup>

<sup>1</sup>University Hospital Foca, Bosnia and Herzegovina, The Republic of Srpska

<sup>2</sup>University of East Sarajevo, The Faculty of Medicine, Foca, The Republic of Srpska, Bosnia and Herzegovina

**Introduction.** Acute rhinosinusitis (ARS) encompasses a heterogeneous group of inflammatory disorders affecting nasal mucosa and paranasal sinuses. Rhinosinusitis is the most common condition in the United States. It is estimated that over 30 million people annually visit the doctor due to this condition, while every sixth adult suffers from ARS. Among all ARS complications, over 91% are orbital complications (OC) with an average prevalence of 6% and a higher incidence in children compared to adults.

**Case report.** Twelve-year-old boy, accompanied by his mother, was urgently referred to the Department of Otorhinolaryngology at the University Hospital in Foca due to a sudden red and painful left periorbital edema, pain in the left eye and a fever reaching 38.5°C. After laboratory and CT scan diagnostics, an ophthalmologic examination and inpatient clinical findings after 36 hours of parenteral triple antibiotic therapy, the patient was referred to a tertiary-type institution for further treatment. The same procedure was performed conservatively during the hospitalization within 6 days.

**Conclusion.** The initial treatment of orbital complications in children is conservative. Treatment should be started empirically, using triple antibiotic therapy. The choice of antibiotics and treatment protocols among pediatric population have not been agreed yet. If 36–48 hours after the beginning of the conservative treatment, there is lack of the clinical response, surgical treatment is absolutely indicated, regardless of the stage of orbital complication.

**Keywords:** acute rhinosinusitis, orbital complications, children, treatment