

Prikaz bolesnika

Limbergov režanj kao najjednostavnije rešenje u pokrivanju defekata kože različite veličine i lokalizacije

**Siniša Kojić^{1,2},
Zuhra Memić¹,
Vera Sabljak¹,
Helena Marić Kujundžić^{2,3},
Bojan Kujundžić^{2,3},
Miroslav Obrenović²**

¹Specijalna bolnica za plastičnu i rekonstruktivnu hirurgiju „Klinika Varis“, Beograd, Srbija

²Univerzitetska bolnica u Foči, Foča, Republika Srpska, BiH

³Univerzitet u Istočnom Sarajevu, Medicinski fakultet, Foča, Republika Srpska, BiH

Primljen – Received: 03/07/2020
Prihvaćen – Accepted: 25/11/2020

Adresa autora:
Prof. dr Siniša Kojić
Trešnjiog Cveta 1e, Beograd, Srbija
sinisakojicmd@gmail.com

Copyright: ©2020 Siniša Kojić et al. This is an Open Access article distributed under the terms of the Creative Commons Attribution 4.0 International (CC BY 4.0) license.

Kratak sadržaj

Uvod. Bilo da se radi o klasičnoj verziji režnja ili o modifikaciji, Limbergov režanj predstavlja svrsishodno rešenje u pokrivanju malih i srednjih defekata, a na pojedinim lokalizacijama i za pokrivanje velikih defekata kožnog pokrivača. Predstavlja lokalni, transpozicioni režanj koji se pokazao kao sigurna opcija.

Metode. Pokrivanje defekata smo postigli markiranjem i planiranjem defekta koji ima oblik jednakostraničnog romba sa produžavanjem kraće dijagonale za dužinu stranice i povlačenjem paralele sa stranicom defekta, čime se mogu iskonstruisati četiri različita režnja. Prikazali smo 50 pacijenata operativno lečenih u Specijalnoj bolnici za plastičnu i rekonstruktivnu hirurgiju Varis u Beogradu i Univerzitetskoj Bolnici u Foči, u vremenskom periodu od 2018. do 2020. godine. Kod svih pacijenata smo koristili Limbergov režanj kao metodu rekonstrukcije defekta.

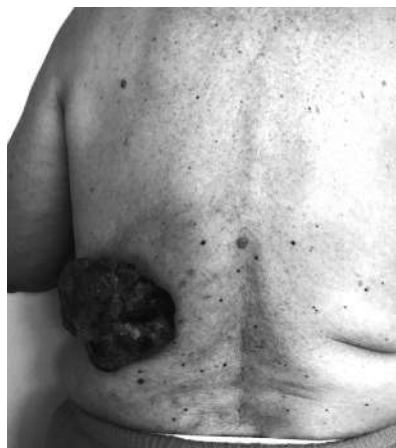Prikazi bolesnika. Na uzorku do 50 pacijenata, prosečna starost je bila 60,3 godine. U pogledu etiologije, najčešće se radilo o kožnim promenama tipa bazocelularnog karcinoma 58%, skvamocelularnog karcinoma 24% i na poslednjem mestu melanoma 8%, sa najčešćim predilekcionim mestima - lice 22 pacijenta i lumbosakralni predeo kod osam pacijenata. Dobro isplaniran Limbergov režanj daje minorne komplikacije u smislu blaže rubne infekcije kod jednog pacijenta i to kao ranu komplikaciju i razvučen ožiljak kao kasnu komplikaciju, takođe kod jednog pacijenta. Ostale komplikacije u našoj seriji nismo zabeležili.

Zaključak. Za dobijanje najboljeg mogućeg funkcionalnog i estetskog rezultata uz minimalno narušavanje davajuće regije, uz poštovanje anatomije i osnovnih principa plastične hirurgije, Limbergov režanj predstavlja odličan izbor u rekonstrukciji defekata različite veličine.

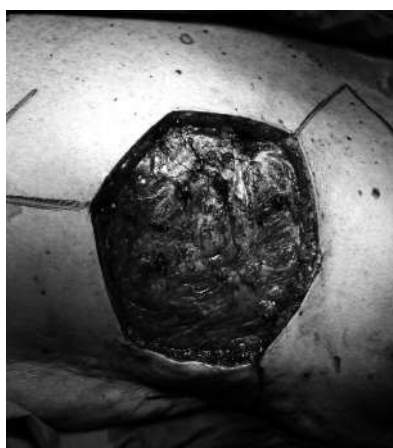
Ključne reči: Limbergov režanj, lokalni režanj, defekti, rekonstrukcija

Uvod

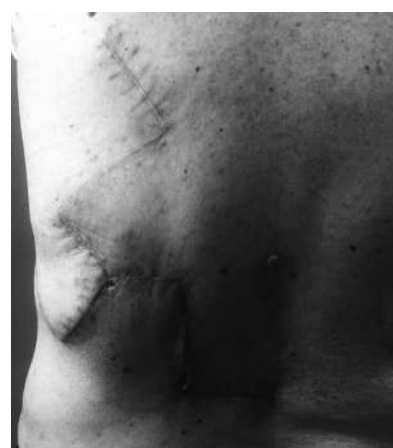Limbergov režanj je lokalni, romboidni, transpozicioni režanj koji ima široku primenu u rekonstrukciji defekata kože koje nije moguće direktno zatvoriti, a lokalizovani su na različitim delovima ljudskog tela. Decenijama unazad, Limbergov režanj se pokazao kao veoma sigurna i odlična opcija za rekonstrukciju malih i srednjih defekata. Njegova modifikacija, u smislu dizajniranja i podizanja dvostrukih ili trostrukih Limbergovih režnjeva, je pogodan izbor za rekonstrukciju defekta velikih dimenzija (Slika 1, 1a, 1b).



Slika 1. Pacijentkinja, 55 godina primljena na Kliniku radi operativnog tretmana egzofitičnog skvamocelularnog karcinoma kože, neprijatnog mirisa koji perzistira duži vremenski period



Slika 1a. Defekt sa planiranim trostrukim Limbergovim režnjem



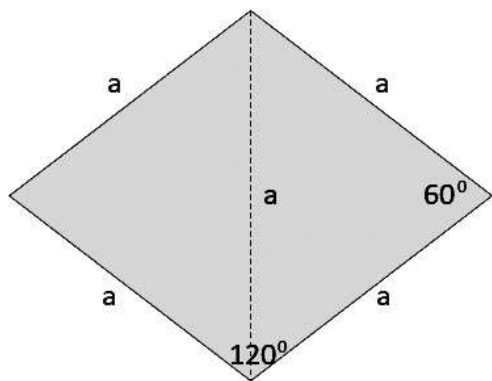
Slika 1b. Izgled postoperativnog ožiljka šest meseci nakon operacije

Idejni tvorac ovog režnja je ruski maksilofacijalni hirurug Aleksandar A. Limberg [1]. On je 1948. godine na ruskom jeziku objavio monografiju pod nazivom „Matematički principi lokalnih režnjeva na ljudskom telu“ (eng. *Monograph "Mathematical Principles of Local Plastic Procedures on the Surface of the Human Body"*), u kojoj je opisao dizajn i tehniku podizanja režnjeva za defekte koji imaju oblik romba [1].

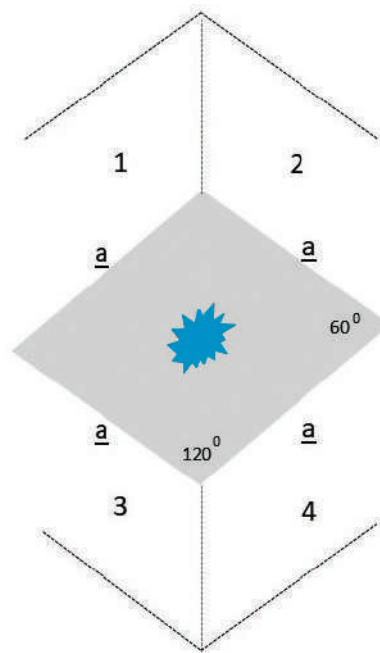
Godine 1966, prikaz matematičkih principa režnja za pokrivanje defekata koji su u obliku romba, opisan od strane Limberga, prvi put je publikovan na engleskom jeziku pod naslovom „*Design of Local Flaps*“ kao deo knjige „*Modern Trends in Plastic Surgery*“ [2].

Još u trećem veku pre nove ere, definicija ge-

ometrijskog režnja je utemeljena od strane grčkog matematičara Euklida iz Aleksandrije prema kojoj su romb i romboid (poznat još kao i paralelogram) četvorougane figure sa jednakim suprotnim uglovima. Kod romboidnog režnja, suprotni uglovi su jednaki, dok su kod romba sva četiri ugla jednaka. Limberg je režnjeve opisao koristeći običan papir kao model jednakostraničnog romba kod kojeg su suprotni uglovi pod 60 i 120 stepeni.



Slika 2. Šematski prikaz oblika primarnog defekta, jednakostranični romb sa unutrašnjim uglovima 60° i 120°



Slika 3. Šematski prikaz oblika primarnog defekta - jednakostranični romb sa unutrašnjim uglovima 60° i 120°. Moguće orijentacije Limbergovog režnja gde se vidi da je kratka dijagonala produžena u istoj dužini kao i stranice romba

Kroz istoriju, ovaj režanj je međunarodno postao poznat kao Limbergov režanj [3,4,5] (Slika 2 i 3).

Limbergov režanj je lokalni režanj, što u osnovi znači da je to deo tkiva koji se podiže iz okoline defekta, a po kvalitetu, boji i teksturi kože odgovara osobinama tkiva defekta koji treba da rekonstruišemo. On je takođe i transpozicioni režanj. To su takvi tipovi reznjeva koji se podižu i rotiraju preko intaktnog dela kože s tim što je stranica defekta ujedno i stranica reznja. Ovi reznjevi imaju *pivot point* između 45 i 90 stepeni u odnosu na kraću dijagonalu defekta. Kod reznjeva kod kojih je *pivot point* pod uglom od 90 stepeni, orijentacija je takva da je režanj paralelan sa linijama najveće tenzije, tako da se donorni defekt zatvara primarno [7,8].

U pogledu vaskularizacije, Limbergov režanj je zasnovan na random (nasumičnoj) kutanoj i subkutanoj cirkulaciji [4]. Prednost njegove primene je što magistralni krvni sudovi ostaju inaktivni.

Metod rada

U ovom radu pristupili smo retrospektivnoj analizi 50 pacijenata operativno lečenih u Specijalnoj bolnici za plastičnu i rekonstruktivnu hirurgiju Varis u Beogradu i Univerzitetnoj bolnici u Foči, u vremenskom periodu od 2018. do 2020. godine. Kod svih pacijenata smo koristili Limbergov režanj kao metodu rekonstrukcije defekta. Pacijente smo analizirali u pogledu etiologije defekta, njegove lokalizacije i veličine, pola, starosti i prisustva postoperativnih komplikacija.

Svi pacijenti su preoperativno pregledani i upoznati sa operativnim zahvatom, postoperativnim tokom i mogućim komplikacijama.

Nakon dobrovoljno pisanog pristanka za operaciju i adekvatne preoperativne pripreme, pristupano je operativnom lečenju.

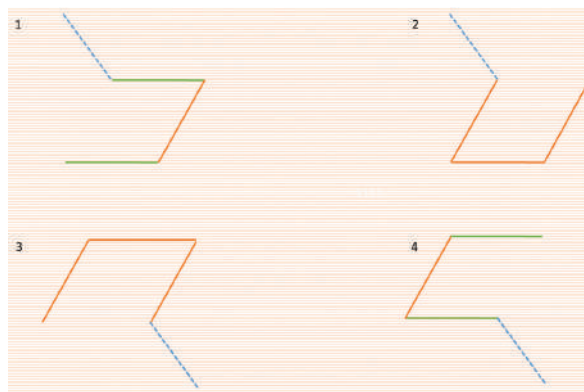
U zavisnosti od opšteg stanja pacijenata, prisutnih komorbiditeta, veličine i etiologije kožnih promena, operativni zahvati su rađeni u lokalnoj infiltrativnoj ili opštoj anesteziji.

Neoplastične promene kože su tretirane prema važećim protokolima i svim principima onkološke doktrine.

Sve ekscidirane promene su patohistološki analizirane i verifikovane, parafinski ili biopsijom ex tempore.

Prikazi bolesnika

Prvi korak kod svih analiziranih pacijenata je bio ekscizija kožne promene i dizajniranje defekta koji ima izgled jednakostraničnog romba sa unutrašnjim uglovima od 60 i 120 stepeni.

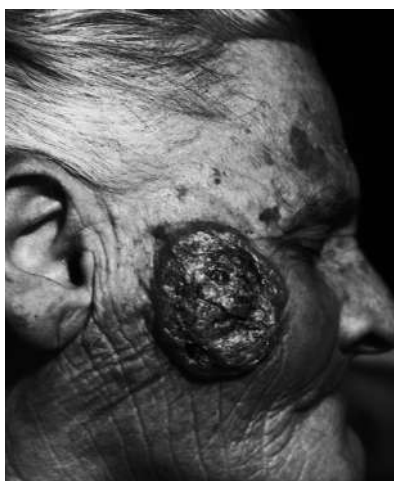

Slika 4. Šematski prikaz ožiljka u odnosu na linije tenzije

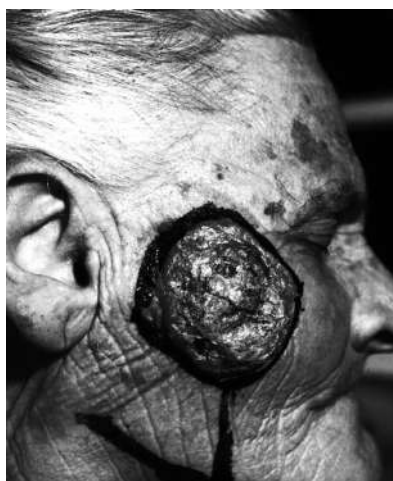Zatim sledi jedan od najvažnijih koraka koji prethodi operativnom zahvatu, a to je planiranje i markiranje Limbergovog reznja. To se postiže tako što se produži kraća dijagonala za dužinu stranice, mereći intraoperativno sterilnim hirurškim centimetrom, a potom povuče paralela sa stranicom defekta, takođe iste dužine. Na taj način se mogu dizajnirati četiri reznja od kojih se odabere onaj koji dozvoljava direktno zatvaranje donornog defekta, a istovremeno obezbeđuje najbolji estetski rezultat rukovodeći se tenzionim linijama kože, okolnim anatomskim strukturama, kao i estetskim jedinicama i subjedinicama [4] (Slika 4).

Dizajniranje dvostrukih ili trostrukih Limbergovih reznjeva se radi na isti način kao što je gore opisano, s tim što se oblik primarnog defekta kod dvostrukog Limberga podeli na dva romba, a kod trostrukog na tri i analiziraju svi gore navedeni faktori koji su bitni za dobijanje adekvatnog postoperativnog funkcionalnog i estetskog izgleda.

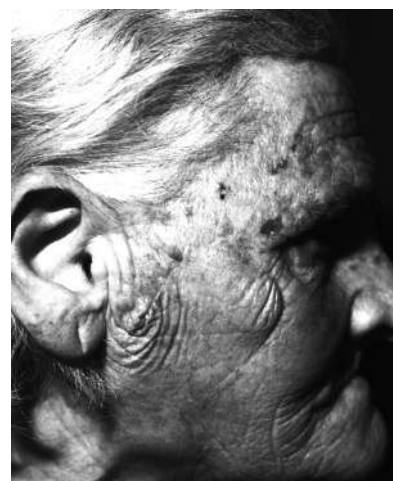U retkim slučajevima kada se sekundarni defekt ne može zatvoriti direktno, koristi se tehnika bilobarnog reznja. Imperativ je da se režanj planira tako da se ne remeti anatomska jedinica, tipa ale nasi, očnog kantus-a, komisura usta, obrve [3] (Slika 5, 5a, 5b).



Slika 5. Pacijentkinja 73 godine primljena na Kliniku radi operacije bazocelularnog karcinoma lokalizovanog na lateralnom masivu gornje 2/3 lica koji perzistira duži niz godina



Slika 5a. Intraoperativni prikaz markiranja Limbergovog reznja



Slika 5b. Izgled postoperativnog ožiljka nakon godinu dana

U vremenskom periodu 2018–2020. godine u Specijalnoj bolnici za plastičnu i rekonstruktivnu hirurgiju Varis u Beogradu i Univerzitetnoj Bolnici u Foči operativno je operisano 50 pacijenata kod kojih je kao metoda za rekonstrukciju defekata kože korišćen Limbergov reznj.

U pogledu pola, 23 pacijenata su bili muškarci, a 27 žene.

Prosečna starost pacijenata bila je 60,3 godine. Najmlađi pacijent je imao 18 godina, a najstariji pacijent 85 godina.

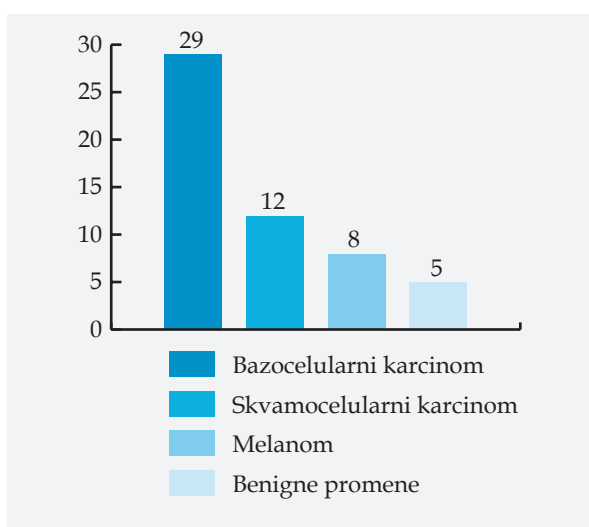
U pogledu etiologije, neoplastične promene kože su dominirale u 45 slučajeva ili 90%. Naj-

češće kožne promene prema etiologiji su prikazane na Grafikonu 1. Benigne promene su činile promene tipa kongenitalnih sistemskih nevusa, folikulitisa, hidradenitisa i pilonidalnih sinusa.

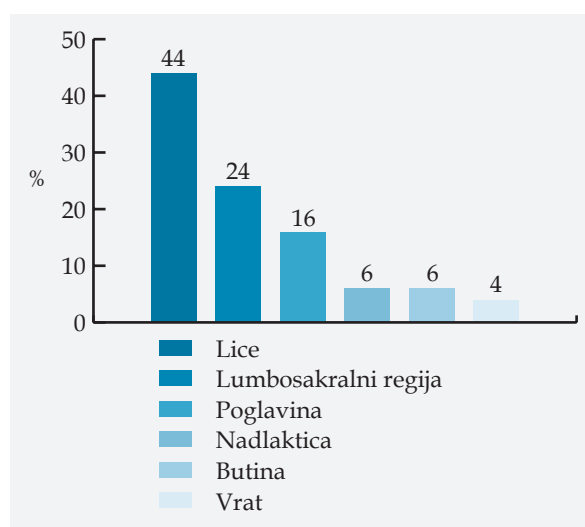
U odnosu na lokalizaciju, predilekciona mesta su bila lice (22 pacijenata), lumbosakralni deo (12 pacijenata), poglavina (8 pacijenata), nadlaktica (3 pacijenata), butina (3 pacijenata), vrat (2 pacijenata) (Grafikon 2).

Veličina defekta je varirala u prečniku od 4 cm do 15 cm. Kod dvostrukog i trostrukog Limbergovog reznja veličina defekta je bila do 20 cm.

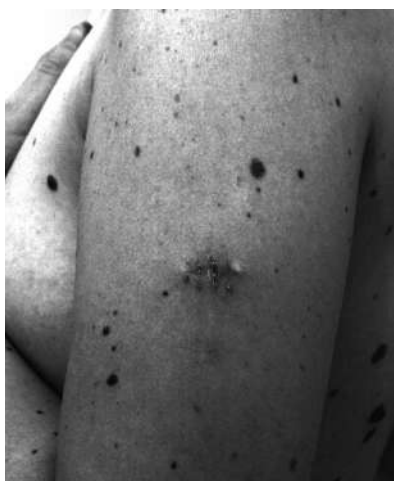Na našem materijalu, kao i kod pravilno izve-



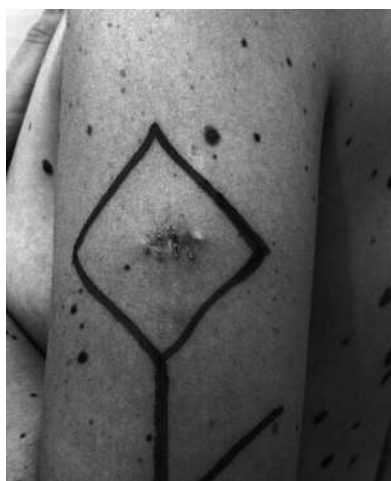Grafikon 1. Zastupljenost promena kože prema etiologiji



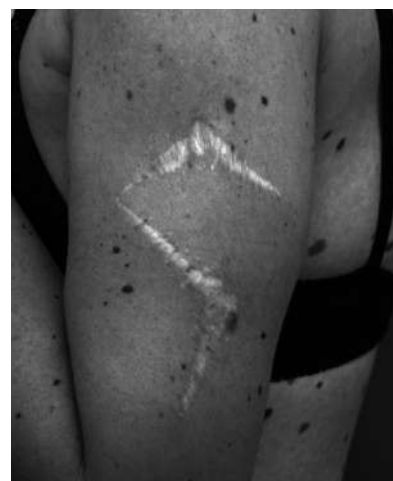Grafikon 2. Procentualna zastupljenost defekta prema lokalizaciji



Slika 6. Postoperativni ožiljak nakon otklanjanja patohistološki verifikovanog melanoma



Slika 6a. Markiranje planiranog Limbergovog režnja



Slika 6b. Izgled postoperativnog ožiljka nakon godinu dana

denog Limbergovog režnja, postoperativne komplikacije su retke: hematoma (0 pacijenata), rubna infekcija (1 pacijent), parcijalna ili kompletna nekroza režnja (0 pacijenata), "dog ear deformity" (1 pacijent), razvučen postoperativni ožiljak (1 pacijent) (Slika 6, 6a, 6b).

Diskusija

U osnovi, odabir vida rekonstrukcije zavisi od velikog broja faktora, koji podrazumevaju pre svega hirurško umeće kao osnovni faktor, a nakon toga veličinu defekta, osnovna i prateća oboljenja pacijenta, očekivanja pacijenta i na samom kraju lokalizaciju defekta kožnog pokrivača. Rekonstruktivna lestvica podrazumeva korišćenje najjednostavnije metode za postizanje najboljeg rezultata. Međutim, sa veličinom defekta raste i potreba za korišćenjem metoda koje se nalaze na većoj lestvici, te je samim tim neophodno da se iste i preskoče.

Dobro isplaniran Limbergov režanj je odličan odabir za pokrivanje defekata kože zbog dobre pouzdanosti i mogućnosti zatvaranja defekata kože na skoro svim delovima tela, veoma malog broja komplikacija, lakog postoperativnog toka, dobrog dugoročnog rezultata i kratkog perioda za vraćanje u normalne životne aktivnosti [1].

Limbergov režanj je lokalni transpozicioni režanj, što znači da slično tkivo koje podižemo iz okoline defekta kože dovodimo na mesto defekta.

To znači da davajuća regija ima kvalitet kože (boju, teksturu, debljinu) najbliži kvalitetu kože defekta koji se rekonstruiše [4].

Limbergov režanj je baziran na random kutanoj i subkutanoj cirkulaciji, i kao takav je pouzdan režanj [2].

Koristan je za pokrivanje defekata kože na svim delovima tela gde elasticitet kože dozvoljava dizajn i podizanje režnja bez narušavanja okolnih anatomskih struktura. Poseban oprez je neophodan kod pokrivanja defekata lokalizovanih na mestima kod kojih postoje posebne subjedinice, kao što je lice. Manji defekti, eliptičnog oblika se obično mogu zatvoriti direktno, bilo da se radi o horizontalnom ili vertikalnom šablonu u odnosu na linije minimalne tenzije, "Relaxed skin tension line". Kada veličina defekta ili lokalizacija ne dozvoljavaju pokrivanje romboidnim režnjem, kao opcija se mora uzeti u obzir i kožni transplantat različite debljine. Najčešće se isti može iskoristiti za pokrivanje kožnih defekata temporalne regije. Međutim, kožni transplantati zahtevaju prevoj tie overa petog postoperativnog dana, te nakon toga praćenje svakog drugog dana narednih deset dana, što za pojedine pacijente može predstavljati poteškoće. Nasuprot tome, lokalni režnjevi ne zahtevaju toliko česte posete i praćenje. Druge opcije iako dosta retke, podrazumevaju korišćenje tkivnih ekspandera ili rekonstrukciju mikrovaskularnim režnjevima naročito kod velikih defekata kože.

Nedostaci režnja su potencijalni “dog ear deformity” koji se može korigovati Burowom ekscizijom, a u izvesnim slučajevima i “bulky deformity” kada je neophodno uraditi njegovo tanjenje nakon 3–4 meseca [6]. Zatvaranje sekundarnog defekta bez tenzije garantuje izostanak razvučenog ožiljka.

Izvor finansiranja. Autori nisu dobili sredstva namijenjena ovom istraživanju.

Etičko odobrenje. Članak ne sadrži nijednu studiju sa ljudima koju je izveo bilo ko od autora.

Sukob interesa. Autori izjavljuju da nemaju sukob interesa.

Literatura:

1. Faenza M, Pieretti G, Lamberti R, Di Costanzo P, Napoletano A, Di Martino M, Casale F, Ferraro GA, Nicoletti GF. Limberg fasciocutaneous transposition flap for the coverage of an exposed hip implant in a patient affected by ewing sarcoma. *Int J Surg Case Rep* 2017;41:516–19.
2. Charles H. Thorne, *Techniques And Principles In Plastic Surgery*. In: Thorne Charles H, Bartlett Scott P, Beasley Robert W, Aston Sherrell J, Gurtner Geoffrey C, Spear Scott L, editors. *Grabb and Smith's Plastic Surgery*. 6th Edition. Lippincott Williams & Wilkins; Philadelphia; 2007. p. 3–14.
3. Becker FF. Rhomboid flap in facial reconstruction. New concept of tension lines. *Arch Otolaryngol* 1979;105(10):569–73.
4. Denadai R, Saad-Hossne R, Raposo-Amaral CE. Simulation-based rhomboid flap skills training during medical education: comparing low- and high-fidelity bench models. *J Craniofac Surg* 2014;25(6):2134–38.
5. Lister GD, Gibson T. Closure of rhomboid skin defects: the flaps of Limberg and Dufourmentel. *Br J Plast Surg* 1972;25:300–314.
6. Limberg AA. Modern trends in plastic surgery. Design of local flaps. *Mod Trends Plast Surg* 1966;2:38–61.
7. Limberg AA. Design of local flaps. *Mod Trends Plast Surg* 1966;2:38–61.
8. Quaba AA, Sommerlad BC. “A square peg into a round hole”: a modified rhomboid flap and its clinical application. *Br J Plast Surg* 1987;40:163–70.

Zaključak

Krajnji cilj svakog hirurga plastičara prilikom rekonstrukcije defekta je najbolji mogući funkcionalni i estetski rezultat uz minimalni morbiditet davajuće regije. Sa svim svojim karakteristikama, uz dobro planiranje, poznavanje anatomije i principa plastične hirurgije, kao i pedantnu hiruršku tehniku, Limbergov režanj predstavlja odličan izbor u rekonstrukciji kako malih tako i velikih defekata na bilo kom delu tela.

Funding source. The authors received no specific funding for this work.

Ethical approval. This article does not contain any studies with human participants performed by any of the authors.

Conflict of interest. The authors declare no conflict of interest.

Limberg flap as simplest solution for covering skin defects of different sizes and localizations

Siniša Kojić¹, Zuhra Memić¹, Vera Sabljak¹, Helena Marić Kujundžić²,
Bojan Kujundžić³, Miroslav Obrenović²

¹Plastic and Reconstructive Surgery Clinic "Varis Clinic", Belgrade, Serbia

²University Hospital in Foca, Bosnia and Herzegovina, The Republic of Srpska

³University of East Sarajevo, The Faculty of Medicine, Foca, The Republic of Srpska, Bosnia and Herzegovina

Introduction. Whether it is a classic version of the flap or its modification, the Limberg flap is an appropriate solution for covering small and medium-sized defects, as well as for covering large-sized defects where certain localizations are concerned. It represents a local, transposition flap that has proven to be a safe option.

Methods. The defect coverage was achieved by marking a defect that was in the form of an equilateral rhombus by means of extending a shorter diagonal by the length of its side and drawing a parallel with the defect side, which created four different flaps. We included 50 patients surgically treated at the Varis Clinic for Plastic and Reconstructive Surgery in Belgrade and the University Hospital in Foca for the period 2018–2020. In all patients, we used the Limberg flap as a method for defect reconstruction.

Case presentations. The sample was comprised of up to 50 patients, with an average respondent age of 60.3 years. According to etiology, the most common changes in the skin belonged to Basal cell carcinoma (58%), Squamous cell carcinoma (24%) and melanoma (8%), with the most common predilection sites associated with the face in 22 patients and with the lumbosacral region in 8 patients. A well-planned Limberg flap caused minor complications in terms of mild marginal infection in one patient, and mild marginal infection as an early complication and a stretched scar as a late complication in one patient as well. Other complications in the sample were not recorded.

Conclusion. To obtain the best possible functional and esthetic result with minimal disruption of the region, respecting the anatomy and the basic principles in plastic surgery, the Limberg flap is an excellent solution for the reconstruction of defects of different sizes.

Keywords: Limberg flap, local flap, defects, reconstruction